МИНИСТЕРСТВО ЗДРАВООХРАНЕНИЯ
РОССИЙСКОЙ ФЕДЕРАЦИИ
ФЕДЕРАЛЬНОЕ ГОСУДАРСТВЕННОЕ ОБРАЗОВАТЕЛЬНОЕ
УЧРЕЖДЕНИЕ ВЫСШЕГО ОБРАЗОВАНИЯ
АМУРСКАЯ ГОСУДАРСТВЕННАЯ
МЕДИЦИНСКАЯ АКАДЕМИЯ

**С.С. Целуйко, Н.П. Красавина, Л.С. Корнеева,
С.А. Лашин, В.С. Остронков**

# МОРФОФУНКЦИОНАЛЬНАЯ ХАРАКТЕРИСТИКА ПОДЖЕЛУДОЧНОЙ ЖЕЛЕЗЫ И ЛЕГКОГО ПРИ ЭКСПЕРИМЕНТАЛЬНОЙ ГИПЕРГЛИКЕМИИ НА ФОНЕ ПРИМЕНЕНИЯ ДИГИДРОКВЕРЦЕТИНА

Благовещенск, 2017

УДК: 616.153.455.01 - 611.018 - 678.048
ББК (Р)

**Целуйко С.С.**

МОРФОФУНКЦИОНАЛЬНАЯ ХАРАКТЕРИСТИКА ПОДЖЕЛУДОЧНОЙ ЖЕЛЕЗЫ И ЛЕГКОГО ПРИ ЭКСПЕРИМЕНТАЛЬНОЙ ГИПЕРГЛИКЕМИИ НА ФОНЕ ПРИМЕНЕНИЯ ДИГИДРОКВЕРЦЕТИНА

**С.С. Целуйко, Н.П. Красавина, Л.С. Корнеева, С.А. Лашин, В.С. Остронков; под редакцией С.С. Целуйко. - Благовещенск: ООО «ИПК «ОДЕОН», 2017. - 146 стр.**

В книге содержатся материалы о строении и функциональной организации островков Лангерганса поджелудочной железы и легких при экспериментальной гипергликемии на фоне применения биофлавоноида – дигидрокверцетина.

В работе представлены новые факты, полученные гисто-, электронно- иммуногистохимическими методами о морфофункциональных отношениях клеточной организации островков Лангерганса, воздухоносных и респираторных отделов легких. Книга рассчитана на морфологов, пульмонологов и всех тех, кто интересуется вопросами экспериментального диабета и действием биофлавоноида дигидрокверцетина.

Ключевые слова: поджелудочная железа, легкие, экспериментальный диабет, биофлавоноид дигидрокверцетин.

Рецензенты:

**Рыжавский Борис Яковлевич** – *заслуженный деятель науки РФ, зав. кафедрой биологии и гистологии Дальневосточного государственного медицинского университета, доктор медицинских наук, профессор;*

**Рева Галина Васильевна** – *доктор медицинских наук, профессор кафедры фундаментальной медицины Школы биомедицины ДВФУ Дальневосточного федерального государственного университета.*

The book contains the materials of the structure and the functional organization of the islets of Langerhans of the pancreas and lung in experimental hyperglycemia during treatment with bioflavonoid Dihydroquercetin. The paper presents new evidence obtained by histological, electron methods of morphological and functional relationships of cellular organization of Langerhans islets, pneumatic and respiratory departments of lungs. Book designed morphology, pulmonologists, and all those who are interested in experimental diabetes and action of bioflavonoid Dihydroquercetin.

Key words: pancreas, lungs, experimental diabetes, bioflavonoid Dihydroquercetin.

Все права защищены. Никакая часть данной книги не может быть воспроизведена в какой-либо форме без письменного разрешения владельцев авторских прав.

ISBN 978-5-9907349-8-2

© С.С. Целуйко, Н.П. Красавина, Л.С. Корнеева, С.А. Лашин, В.С. Остронков, 2017.

MINISTRY OF HEALTH OF
THE RUSSIAN FEDERATION
FEDERAL STATE EDUCATIONAL INSTITUTION OF
HIGHER EDUCATION
AMUR STATE MEDICAL ACADEMY

**Tseluyko S.S., Krasavina N.P., Korneeva L.S.,
Lapshin S.A., Ostronkov V.S.**

# MORPHOFUNCTIONAL CHARACTERISTICS OF THE PANCREAS AND LUNG IN EXPERIMENTAL HYPERGLYCEMIA DURING TREATMENT WITH DIHYDROQUERCETIN

Blagoveshchensk, 2017

## Авторы монографии

**ЦЕЛУЙКО СЕРГЕЙ СЕМЕНОВИЧ**
***д.м.н., профессор, заведующий кафедрой гистологии и биологии ФГБОУ ВО Амурская ГМА Минздрава России***



**КРАСАВИНА НАДЕЖДА ПАВЛОВНА**
***д.м.н., профессор кафедры гистологии и биологии ФГБОУ ВО Амурская ГМА Минздрава России***

**КОРНЕЕВА ЛАРИСА СЕРГЕЕВНА**
***к.м.н., ассистент кафедры внутренних болезней ФПДО ФГБОУ ВО Амурская ГМА Минздрава России***

**ЛАШИН СЕРГЕЙ АЛЕКСЕЕВИЧ**
***председатель совета директоров АО «Аметис»***

**ОСТРОНКОВ ВЛАДИМИР СЕРГЕЕВИЧ**
***генеральный директор АО «Аметис»***



## О компании «Аметис»

Компания «Аметис» основана в г. Благовещенск 25 июня 1998 года. Несмотря на то, что «Аметис» – предприятие сравнительно молодое, оно уже сегодня является крупнейшим промышленным комплексом по выпуску экстрактов из лиственницы даурской и зарекомендовало себя как стабильного, конкурентоспособного участника рынка.

Вся деятельность предприятия подчинена одной цели – создание инновационного высокотехнологичного производства по комплексной переработке древесины лиственницы даурской с последующим извлечением уникальных природных субстанций.

Предприятие не стоит на месте и активно развивается как на российском, так и на международных рынках, совершенствуя технологию производства, внедряя ноу-хау с целью получения качественного, высокоэффективного природного продукта. В этой связи компания тесно сотрудничает с порядка 20 ведущими научными учреждениями страны, среди которых «Амурская государственная медицинская академия», «Дальневосточный государственный аграрный университет», институты Томска, Новосибирска и Москвы.

# ПРЕДИСЛОВИЕ

Представленное авторами исследование позволяет обосновать и внедрить в клиническую практику новые подходы к профилактике, лечению и реабилитации больных сахарным диабетом и заболеваниями легких. Введение больших доз глюкозы крысам приводит к развитию стойкой гипергликемии, повышению реакций перекисного окисления липидов, негативным изменениям в структуре поджелудочной железы. Применение дигидрокверцетина на фоне экспериментальной гипергликемии вызывает снижение глюкозы крови, уменьшение уровня реакции перекисного окисления липидов и повышение содержания витамина Е в периферической крови и ткани легкого, а также приводит к положительной динамике структурных изменений в островках Лангерганса поджелудочной железы. Дигидрокверцетин из лиственницы даурской выпускается компанией «Аметис» под торговой маркой «Лавитол» по собственной запатентованной технологии. «Лавитол» зарегистрирован не только в России, но и за рубежом. Предприятие сертифицировано в органах US FDA (Управление по контролю за качеством пищевых продуктов и лекарственных препаратов США), а «Лавитол» получил статус GRAS (generallyrecognizedassafe), что свидетельствует о том, что продукт был общепризнан безопасным. «Лавитол» входит в перечень Международной номенклатуры косметических ингредиентов и зарегистрирован как косметическое сырье в Индии.

Данные получены авторами с использованием современных гисто-, электронно- иммуногистохимических методов о морфофункциональных отношениях клеточной организации островков Лангерганса поджелудочной железы, воздухоносных и респираторных отделов легких, вносят новые представления о патогенезе заболеваний при нарушении регуляции углеводного обмена.

Выявленное на модели экспериментальной гипергликемии антигипоксическое влияние биофлавоноида дигидрокверцетина дает возможность использовать его в комплексном лечении сахарного диабета, а также при других патологических состояниях, сопровождающихся развитием тканевой гипоксии. Полученные данные могут быть использованы в научно-исследовательской работе и вопросах преподавания на кафедрах медицинских вузов.

**Рыжавский Борис Яковлевич** – *доктор медицинских наук, профессор.*

**Рева Галина Васильевна** – *доктор медицинских наук, профессор.*



# ВВЕДЕНИЕ

АКТУАЛЬНОСТЬ ТЕМЫ: В настоящее время в структуре заболеваемости сахарный диабет (СД) занимает одно из ведущих мест. Учитывая, что данная патология сопровождается большим числом осложнений, а именно развитием органоспецифических поражений многих органов и систем, проблемы профилактики и лечения СД приобретают особое значение [Геллер, Л.И., 1975; Баранов, В.Г., 1983; Мазовецкий, А.Г., 1987; Демидова, И.Ю., 2000; Уильямз, Г., 2003; Аметов, А.С., 2005; Дедов, И.И., 2006; Шестакова, М.В., 2012; Zimmet, P., 1999; Tenerz, A., 2001; Wild, S., 2004; YujiK., 2013; Phung O.J., 2014]. Так, по данным Международной федерации диабета (IDF), к 2010 г. общее количество больных СД в мире было 239,4 млн человек, а к 2025 г. составит 380 млн. Из этого числа более 90% больных страдают СД типа 2. В России больных СД 1 типа около 300 тыс. человек, а 2 типа - более 2,5 млн.

Эксперты ВОЗ сегодня классифицируют СД как эпидемию неинфекционного заболевания. Есть работы, указывающие, что смертность больных СД от неспецифических заболеваний легких в России составляет до 5,8%, а в некоторых странах и выше. Полученные данные свидетельствуют, что нарушения функций легких при бессимптомном течении СД составляет у больных более 60%, зарегистрированных официально [Титова, Е.А. и др., 2008; Шишкова, В.Н., 2015; Kaparianos, A., 2008]. В то же время состояние респираторной системы при данной патологии изучено недостаточно [Кодолова, И.М., 1982; Щербак, А.В., 1986; Балаболкин, М.И., 1994; Титова, Е.А. и др., 2008]. Считают, что основную роль при СД играет гипергликемия. Еще в 1990-х годах ученые установили, что в процессе развития СД существует некая «точка невозврата», после которой повлиять на прогрессию ассоциированных с заболеванием осложнений практически невозможно. Было высказано предположение, что действие высокой концентрации глюкозы крови в течение сравнительно короткого периода времени формирует метаболическую память, сохраняющуюся даже после нормализации ее уровня [Баранов, В.Г., 1983; Дмитриев, Л.Ф., 2005; Matthaei, S., 1986; Ciriello, A., 1999; Fonseca,V., 2011].

Кроме этого, гипергликемия оказывает отрицательное действие

на морфофункциональное состояние В-клеток поджелудочной железы. Патогенетической основой СД 2 типа является инсулинорезистентность (ИР), которая служит причиной многоплановых метаболических расстройств. Часто в результате ИР возникает гиперинсулинемия, вызывающая дисфункцию эндотелия и спазм сосудов [Салтыков, Б.Б., 1984; Геньк, С.Н., 1989; Балаболкин, М.И., 2000; Сазонова, О.В., 2000; Popov, D., 2001; Балаболкин, М.И., 2004; Башкирова, Ю.В., 2008; Лукьянчиков, В.С., 2009; Veneman,T.F., 2012; Lieverse, A.G., 2013]. На фоне гипергликемии активируются реакции перекисного окисления липидов в организме, это приводит к избыточному образованию свободных радикалов, оказывающих цитотоксическое действие на клетки и ткани организма. Окислительный стресс ведет к развитию ангиопатий, как результат, наиболее активного индуцирования свободно-радикального окисления в сосудистом русле. Свободные радикалы повреждают клеточные и неклеточные структуры стенки сосудов, что приводит к ангиопатиям [Суханова, Л.Я., 1988; Ляйфер, А.И., 1993; Бобырева, Л.Е., 1996; Дедов, И.И., 2003; Churchill, L., 1993]. На этом фоне появляется капилляро-трофическая недостаточность, нарушается газообмен и, как результат, выраженная гипоксия, что еще более усугубляет поражение стенки сосудов. Поэтому определенную роль в развитии всех диабетических осложнений отводят гипоксии [Галенок, В.А., 1985; Лукьянова, Л.Д., 2004; Хныченко, Л.К., 2006; Соколов, Е.И., 2008; Мазо, В.К., 2014].

По мнению многих исследователей, распространенные сосудистые поражения (диабетические макро- и микроангиопатии) при СД в большинстве органов возникают уже на ранних его стадиях. Т.е., диабетические ангиопатии являются тем морфологическим субстратом, на фоне которого развиваются патологические изменения [Балаболкин, М.И., 2000; Балаболкин, М.И., 2000; Дедов, И.И., Мельниченко, Т.А., 2008; Липатов, Д.В., 2012; Ditzel, J., 1979]. Первоначально они имеют рассеянный характер, в связи с чем остаются компенсированными и проявляются в определенных условиях, в частности при возникновении заболеваний легких. Известно, что острые пневмонии у больных СД отличаются большим распространением процесса, значительной тяжестью и затяжным течением [Кодолова, И.М., 1982; Лысенко, Л.В., 1990; Arthur, C.W., 2004; Kaparianos, A., 2008]. Развивающиеся при СД 2 типа хроническая гипергликемия и гипоинсулинемия стимулируют провоспалительную активность клеточных и гуморальных эффектов иммунной системы [Нажмутдинова, Д.К., 2000; Лукьянчиков, В.С., 2009].



Длительное время лечение СД 2 типа сводилось лишь к устранению симптомов заболевания [Генделека, Г.Ф., 1989; Горбенко, Н.И., 1999; Александров, А.А., 2004; Смолянский, Б.Л., 2004; Хныченко, Л. К., 2006; Жестовский, С. С., 2007; Зилов, А.В., 2007; Балаболкин, М.И., 2008; Гавровская, Л.К., 2008; Хавинсон, В.Х., 2008; Шишкова, В.Н., 2008; Аметов, А.С., 2009; Дедов, И. И., 2009; Шестакова, Е.А. 2012; Блинкова, Т.М., 2015; Hansen, S.H., 2001; Faerch, K., 2009; Veneman,T.F., 2012]. Сегодня достигнуты значительные успехи в области лечения диабета, но нерешенных проблем не стало меньше, и в этой связи возникает необходимость в комплексной коррекции патогенетических факторов, приводящих к структурным изменениям в тканях и органах. Современная тактика ведения больных путем жесткого контроля уровня глюкозы крови не приводит к достижению желаемого результата, в связи с чем не удается избежать развития различных осложнений. Возникает необходимость дополнительного воздействия на разные звенья патологического процесса путем снижения тканевой гипоксии и уровня реакций перекисного окисления липидов (ПОЛ). Недостаточная эффективность одних лишь средств контроля гликемии делают необходимым поиск лекарственных веществ, способных оказать активное воздействие на различные звенья патогенеза СД, как в целях профилактики, так и лечения. Это позволит снизить прогрессированное уменьшение В-клеток поджелудочной железы и активировать их функции.

Есть данные, указывающие, что в комплексной терапии СД и его сосудистых осложнений использование антиоксидантов помимо снижения интенсивности ПОЛ приводило к стабилизации углеводного обмена и улучшению клинического состояния больных [Дедов, И.И., 1992; Бобырева, Л.Е., 1998; Горбенко, Н.И., 1999; Дедов, И.И., 2003; Волчегорский, И.А., 2008; Paolisso, G., 1993; Fonseca,V.,

2011; Lieverse, A.G., 2013]. Кроме этого, антиоксидантные препараты могут оказывать нормализующее действие на реологию крови, уровень гликемии, способствуя более быстрой нормализации показателей глюкозы крови на фоне применения меньших доз гликемических средств. Таким образом, антиоксиданты способны, с одной стороны, предупреждать развитие гипоксии, а с другой – повышать выживаемость клеток в этих условиях. Важным представляется оценка эффективности препаратов по результатам морфологического исследования органов экспериментальных животных с учетом длительности применения антиоксидантов. Эти препараты являются одними из наиболее перспективных, т.к. применение ангиопротекторов на фоне сахароснижающей терапии не дает должного результата и приводит к прогрессированию диабетических ангиопатий [Ефимов, А.С., 1989; Галстян, Г.Р., 2002; Дедов И.И. и др., 2003; Уильямз, Г., 2003; Черникова, Н.А., 2010; Роговский, В.С., 2013; Adler, A.I., 2000; Estacio, R.O., 2000]. В связи с чем особое значение приобретает вопрос морфофункциональной оценки состояния сосудистого русла органов дыхания при СД на фоне применения антиоксидантных препаратов. Наиболее целесообразно при этом применение уже созданных препаратов, которые обладают высокой антиоксидантной активностью. Важное значение имеют препараты флавоноидной природы растительного происхождения, в частности дигидрокверцетин. Он проявляет антиокислительную активность, устойчив к автоокислению и малотоксичен, а также снижает сосудистую проницаемость и положительно влияет на систему гемостаза [Теселкин, Ю.О., 1996; Лукьянова, Л.Д., 2007; Уминский, А.А., 2007; Жанатаев, А.К., 2008; Мазо, В.К., 2016; Blostein-Fujii, A., 1999; Nijveldt, R.J., 2001; Wang, J.Y., 2014].

Таким образом, применение препарата может быть весьма полезным в целях предупреждения прогрессирования диабетических осложнений, т.к. СД 2 типа является хроническим заболеванием, приводящим к функциональным и структурным нарушениям различных органов и систем, что требует длительного и целенаправленного лечения.



# ГЛАВА 1. Обоснование применения в исследованиях модели экспериментальной гипергликемии у крыс

Изучение действия лекарственных средств предполагает использование лабораторных животных и применение метода экспериментального моделирования.

Нарушение углеводного обмена и получение гипергликемии, способной инициировать биохимические и структурные нарушения, сходные с теми, что наблюдаются у больных СД, были основным условием данного исследования. В нашей работе было необходимо вызвать стойкие нарушения в углеводном обмене, т.е. повышение показателей гликемии в течение длительного времени, приводящих к возникновению такого явления как глюкозотоксичность, которое ведёт к повреждающему действию глюкозы на различные структуры клеток и тканей. Одним из путей реализации феномена глюкозотоксичности является повышение реакции перекисного окисления глюкозы, а также липидов и белков, сопровождающихся повышением уровня крайне реакционно-способных свободных радикалов. Кроме того, необходимо учитывать, что в условиях гипергликемии происходит снижение активности отдельных звеньев системы антиоксидантной защиты, а это в конечном счете ведет к поражению многих органов и систем. С учетом этих обстоятельств необходимо было соблюсти ряд принципиальных условий: гликемия должна быть достаточно высокой, продолжительность ее в течение суток составлять несколько часов, а общая длительность нарушения углеводного статуса - несколько месяцев.

Существует целый ряд экспериментальных моделей создания гипергликемии, но в большинстве случаев в основе этих методов лежит разрушение или значительные метаболические нарушения В-клеток островков поджелудочной железы.

Модель аллоксанового диабета и диабета, вызванного стрептозотоцином, являются традиционными и общепринятыми в экспери-

ментальной эндокринологии. В качестве существенных недостатков их можно назвать прямое цитотоксическое действие на В-клетки, а также высокую токсичность данных препаратов, вызывающих тяжелые поражения внутренних органов, в частности печени, что значительно ограничивает продолжительность жизни экспериментальных животных и не позволяет развиться осложнениям, появление которых связано с длительностью гипергликемии.

На кафедре фармакологии Амурской государственной медицинской академии была проведена экспериментальная работа по созданию гипергликемии у крыс и опытным путем определена максимально возможная, не летальная доза углеводной нагрузки, которая составила 600 мг глюкозы/100 г веса животного. Введение раствора глюкозы в указанной дозе приводило к развитию стойкой гипергликемии, причём с достаточно длительным по времени гипергликемическим периодом, продолжительность которого составляла в среднем около 4-х часов, а использование двукратного введения позволило увеличить общую дневную гипергликемию до 8 часов. Подтверждением этого служили показатели глюкозы крови, определяемые натощак, через 30 минут и через каждый час до их нормализации [Битюцкая, Л.Г., 2005]. Отличием данной модели является отсутствие прямого повреждения островкового аппарата поджелудочной железы, а тяжесть состояния животных в эксперименте обусловлена значительной и продолжительной по времени гипергликемией. Учитывая это обстоятельство, мы в своей работе создали гипергликемическое состояние у экспериментальных животных, используя данную дозу.

Все вышеизложенное послужило основой для решения, что наиболее удобным и оптимальным способом для создания высокой и продолжительной гипергликемии является внутрибрюшинное введение раствора глюкозы. Но, к сожалению, введение в организм экспериментальных животных внутрибрюшинно такого количества глюкозы, помимо роста гликемии, приводило в течение первых четырёх недель к расстройству водно-электролитного баланса, раз-



витию обезвоживания и появлению у 25% крыс явлений кристаллурии, а к 8 неделе камнеобразования в почках.

Но нужно иметь в виду, что есть другие варианты, с помощью которых можно вызвать дисбаланс в углеводном обмене, это создание искусственной гипергликемии у животных при использовании различных путей введения растворов глюкозы в организм подопытных животных – перорального через зонд [Битюцкая, Л.Г., 2005] и парентерального. Подобная методика позволяет избежать двукратного внутрибрюшинного введения раствора глюкозы и таким образом уменьшить, особенно на ранних стадиях эксперимента, степень нарушения водно-электролитного баланса и обезвоживания организма.

В своей работе мы учитывали также то, что всасывание глюкозы из ЖКТ приводит к наибольшей стимуляции В-клеток и высвобождению инсулина, чем при поступлении глюкозы в кровь, минуя желудочно-кишечный тракт. Беря во внимание данное обстоятельство, мы считаем, что это имеет немаловажное значение для создания более продолжительной гипергликемии.

Поэтому мы попытались создать состояние гипергликемии способом, который исключал грубое повреждение структур внутренних органов и позволял контролировать тяжесть нарушения углеводного обмена, что очень важно для продолжительного эксперимента в течение 8 - 16 недель.

Основными критериями оценки состояния гипергликемии в нашей работе были показатели глюкозы в периферической крови крыс натощак в период с 8.00 до 8.30, т.е. до приема глюкозы, которые определяли еженедельно в течение эксперимента. Эти данные представлены на таблице, причём в течение первых двух недель эксперимента содержание глюкозы у крыс натощак повышалось, но показатели имели значительные колебания у разных животных. К 4 неделе эксперимента была отмечена стабилизация содержания глюкозы у большинства крыс. Достоверное повышение уровня глюкозы до 5,9 ± 0,58 ммоль/л у экспериментальных животных мы отметили на 4-й неделе эксперимента (табл. 1). В эти же сроки примене-

ние естественным путем перорально раствора глюкозы приводит к повышению ее показателя в крови через 60 минут до 11,5 ± 0,85 ммоль/л, причем высокий уровень сохраняется в течение не менее 2 часов. При 8 неделях гипергликемии уровень глюкозы натощак повышался до 6,6 ± 0,61 ммоль/л, а через 60 минут после перорального применения составлял 12,8 ± 0,73 ммоль/л (табл. 1). Это свидетельствует, что при проведении данного эксперимента нами получена модель с гипергликемическим синдромом, и это позволяет изучать на данном фоне влияние лекарственных средств.

*Таблица 1*

**КОНЦЕНТРАЦИЯ ГЛЮКОЗЫ КРОВИ КРЫС НАТОЩАК И ЧЕРЕЗ 60 МИНУТ ПОСЛЕ ПЕРОРАЛЬНОГО ПРИЕМА ГЛЮКОЗЫ (ММОЛЬ/Л)**

| Группы животных Тип эксперимента | | Гипергликемия в течение: | | | | Интактные |
|---|---|---|---|---|---|---|
| | | 4 недели | 6 недель | 8 недель | 16 недель | |
| Гипергликемия 8 недель | Натощак (контроль) | 5,9 ± 0,58* | 6,2 ± 0,37* | 6,4 ± 0,53* | - | 3,1 ± 0,24 |
| | После приема глюкозы | 11,5 ± 0,85** | - | - | - | |
| Гипергликемия 16 недель | Натощак (контроль) | - | - | 6,6 ± 0,61* | 7,1 ± 0,63* | 3,4 ± 0,26 |
| | После приема глюкозы | - | - | 12,8±0,73** | - | |

* p< 0,05 по сравнению с интактными животными
** p< 0,05 по сравнению с животными с гипергликемией натощак

Таким образом, данная модель в отличие от других методов, вызывающих нарушение углеводного обмена, позволяет получить стойкое повышение уровня глюкозы в периферической крови на фоне пиковых подъемов этого показателя на достаточно продолжительный период, при отсутствии повреждающего действия на В-клетки островков поджелудочной железы.



# ГЛАВА 2. Морфофункциональная характеристика островков поджелудочной железы

## Общий план строения островков поджелудочной железы

Эндокринный отдел поджелудочной железы представлен своеобразными скоплениями железистых клеток, образующими островки, которые разбросаны среди ацинусов экзокринной части. Панкреатические островки составляют от 2 до 10% общей массы поджелудочной железы, они не имеют выводных протоков, секретируемые ими гормоны выделяются в кровь. Островки имеют округлую или овальную форму, а их диаметр колеблется от 50 до 500 мкм. Большинство крупных панкреатических островков окружены тонкой соединительнотканной капсулой, отделяющей их от ацинарной ткани. Мелкие островки такой капсулы не имеют и находятся в тесном контакте с экзокринными клетками. Число железистых клеток (инсулоцитов) в различных островках значительно варьирует, что зависит главным образом от величины островков [Гордиенко, В.М., 1978; Баранов, В.Г., 1983; Балаболкин, М.И., 1994; Lacy, P.E., 1974; Orci, L., 1974; Tushuizen, M.E., 2007].

Островок представлен несколькими видами клеток, отличающихся размером, формой, структурой ядра, ядрышек и цитоплазматических компонентов. Клетки располагаются между капиллярами, обильно анастомозирующими между собой, образуя своеобразную синусоидную сеть. В центральной части островков находятся многочисленные синусоидные капилляры, которые обильно фенестрированы, что, очевидно, облегчает поступление гормональных веществ из цитоплазмы инсулярных клеток в кровь и определяет быстроту реакции островков на метаболические сигналы. Эндотелиальные клетки капилляров отделены от островковых клеток довольно широким периэндотелиальным пространством, в котором четко определяются две базальные мембраны, подстилающие с одной стороны секреторные клетки, а с другой - эндотелиальные клетки [Пузырев, А.А., 1974; Баранов, В.Г., 1983; Кондратьев, Я.Ю., 1986; Мазовецкий, А.Г., 1987; Чумасов, Е.И., 2015; Lacy, P.E., 1967; Orci, L., 1971; Veld, P., 2015].

Преобладающим типом островковых клеток у большинства млекопитающих являются В-клетки, составляющие 75-80% общего количества инсулоцитов; число А-клеток - 15-20%, а на долю Д-клеток приходится не более 2-5%. У интактных животных в панкреатических островках насчитывают от 3-4 до нескольких сотен В-клеток. А-клетки расположены в основном на периферии островка. D-клетки обнаруживаются не во всех островках, а в основном в средних и крупных [Гордиенко, В.М., 1978; Lacy, P.E., 1974; DominguezBendala, J., 2009]. Ультраструктурные критерии для идентификации различных типов островковых клеток были впервые разработаны P. Lacy (1967, 1974), который применил серийные ультратонкие срезы с последующим изучением их под электронным микроскопом, что позволило четко дифференцировать основные типы инсулоцитов.

## Характеристика В-клеток

В-инсулоциты являются основными клетками островков поджелудочной железы, их цитоплазма избирательно окрашивается альдегид-фуксином по Гомори в сине-фиолетовый цвет. Эти клетки обычно занимают центральное положение в панкреатических островках, сравнительно часто их обнаруживают около ацинозных клеток, протоков и периферических капилляров; они могут встречаться между А-клетками [Пузырев, А.А., 1974; Пузырев, А.А., 2006; Барабанов, В.М., 2014; Lacy, P.E., 1967; Govendir, M., 1999]. В-клетки обычно полигональной или неправильной формы и по своим размерам являются наиболее крупными. Ядро В-клеток расположено обычно эксцентрично, оно крупное, содержит многочисленные гранулы хроматина. В цитоплазме В-клеток содержатся многочисленные секреторные гранулы, которые имеют по сравнению с А-клетками заметно меньшую электронную плотность. Кроме того, отграничивающая мембрана отделена от содержимого секреторной гранулы «ядра» более широким светлым ободком, причем оно расположено, как правило, несколько эксцентрично. Отграничивающая мембрана



В-гранул обычно имеет извилистые контуры; «ядро» гранул округлое, средней электронной плотности и мелкогранулярного строения. В некоторых В-клетках наряду с многочисленными гранулами средней электронной плотности встречаются и более плотные. Иногда наблюдается тесный контакт секреторных гранул средней плотности с плазматической мембраной и выход их содержимого в межклеточные щели или периэндотелиальное пространство капилляра [Гордиенко, В.М., 1978; Севергина, Э.С., 1992; Hellman, B.O., 1974; Johnston, C., 1987; Elbein, S.C., 1988; DominguezBendala, J., 2009].

Каждая В-клетка содержит около 13000 секреторных гранул, находящихся на различных стадиях созревания и являющихся своеобразными депо инсулина. Помимо инсулина, в секреторных гранулах В-клеток выявляются и другие пептиды, амилин, моноамины, ферменты и различные минералы. Следует отметить видовую специфичность морфологии секреторных гранул в В-клетках. Так, описанная выше морфология секреторных гранул характерна для В-клеток панкреатических островков крысы и мыши.

Шероховатый эндоплазматический ретикулум развит хорошо, он образован короткими канальцами, а также небольшими вакуолями, на мембранах которых находятся связанные рибосомы. Имеется также значительное число свободных рибосом, расположенных поодиночке или небольшими группами между клеточными органеллами. Все это придает цитоплазме В-клеток более «темный» вид по сравнению с А-клетками. Митохондрии удлиненные, содержат косо расположенные кристы, они достаточно многочисленны и сосредоточены в основном вблизи комплекса Гольджи, который развит хорошо и занимает большую площадь клетки [Пузырев, А.А., 2006; Orci, L., 1971; Aerts, L., 1998; Bouwens, L., 2005].

В-инсулоциты могут быть представлены «светлыми» клетками, в цитоплазме которых мало гранул, имеющих различные размеры и плотность. Они обычно распределены по цитоплазме или сконцентрированы в одном из полюсов. Органеллы представлены единичными цистернами гранулярного эндоплазматического ре-

тикулума, элементами комплекса Гольджи и мелкими удлиненными митохондриями. «Темные» В-клетки содержат большое количество гранул разного размера, различной интенсивности окраски, равномерно расположенных в цитоплазме. В этих клетках органелл мало, в основном обнаружены мелкие митохондрии и несколько компактно расположенных мелких липидных включений. Третий тип клеток, который можно определить как «промежуточный», имеет равномерное распределение среднего количества гранул, типичный набор элементов органелл, мелкие липидные включения, вакуоли. Среди трех типов В-клеток можно встретить клетки с явными признаками деструкции: резкая вакуолизация цитоплазмы, иногда вытесняющие цитоплазму липидные включения [Пузырев, А.А., 1974; Утехин, В.И., 1979; Пузырев, А.А., 2006; Барабанов, В.М., 2014].

**Регенерация инсулоцитов**

В эмбриональном периоде эндокринные и экзокринные клетки образуются из стволовых клеток, т.е. могут развиваться из протоков поджелудочной железы. Следовательно, в постнатальном периоде возможно образование эндокринных клеток из клеток панкреатических протоков. В эмбриогенезе островки, по-видимому, растут благодаря пролиферации клеток-предшественников и их дифференцировке в клетки островков; возрастание же суммарной массы островковых клеток в периоде постнатального роста происходит вследствие митотического деления самих этих клеток. В ряде работ показано,что новообразование эндокринных клеток в поджелудочной железе взрослого человека происходит благодаря митотической активности самих эндокринных клеток или путем дифференцировки клеток протоков. В норме митотическая активность эндокринных клеток островков небольшая [Веснина, И.А., 2001; Adler, A.I., 2000; DeHaro-Hemandez, R., 2004; Chong, A.S., 2006; Wu, X., 2009; Garber, A. 2011].



В течение многих лет считалось, что В-клетки дифференцируются к концу внутриутробного периода и их количество в постнатальной жизни не изменяется [Эппл, А., 1977; Баранов, В.Г., 1983; DominguezBendala, J., 2009]. Однако, благодаря многочисленным экспериментальным исследованиям и новым технологиям, стало ясно, что общий пул В-клеток в поджелудочной железе не постоянен, а динамичен, и количество В-клеток изменяется (увеличивается или уменьшается) для поддержания гомеостаза глюкозы в зависимости от различных внешних и внутренних факторов. Доказано, что увеличение количества эндокринных клеток, обычно наблюдаемое в эмбриональном периоде, осуществляется не только за счет репликации существующих клеток островка, но и путем их неотрансформации из пула быстроделящихся клеток протоков железы [30, Гольдберг, Е.Д., 2006].

Об этом свидетельствуют данные, в которых показано, что цитокератины являются маркерами дифференцировки клеток протоков и процесса неогенеза островков в поджелудочной железе неонатальных крыс. Исследования с использованием этой техники позволили проследить и подтвердить образование островков из клеток экзокринной части поджелудочной железы [Колесник, Ю.М., 1996; Дедов, И.И., Мельниченко, Т.А., 2008].

Панкреатические островки взрослых животных и человека также характеризуются невысокими величинами клеточной репродукции. Соответственно этому полное обновление популяции островковых клеток происходит за 103 суток [Гордиенко, В.М., 1978]. В условиях экспериментальной и клинической патологии наблюдается процесс перестройки ацинарного эпителия в эндокринные клетки, развивающийся сразу в нескольких клетках одного или нескольких соседних концевых отделов. Конечным итогом этого изменения является формирование новых панкреатических островков.

В целом, восстановительные процессы в эндокринном аппарате поджелудочной железы осуществляются путем образования новых

островков в результате ациноинсулярной перестройки и за счет усиления пролиферативной активности существующих инсулоцитов [Балаболкин, М.И., 1994; Колесник, Ю.М., 2004; Butler, A.E., 2003]. Считают, что у взрослой особи происходит медленное обновление популяции В-клеток. Количество В-клеток в островке в норме в постэмбриональном периоде зависит от баланса их новообразования и апоптоза, который, прежде всего, определяется уровнем гликемии.

Новообразование инсулоцитов в основном происходит вследствие активации деления уже дифференцированных В-клеток [Teta, M., 2007; DominguezBendala, J., 2009]. Гипергликемия оказывает на В-клетки митогенное действие. При диабете появляется недостаточно В-клеток, чтобы возместить их убыль, т.к. они утратили способность пролиферировать со скоростью, соизмеримой со скоростью их убыли. Поэтому может наступить момент, когда оставшиеся В-клетки более не могут обеспечить полностью потребности организма в инсулине [Веснина, И.А., 2001; 30, Закирьянов, А.Р., 2008; Чумасов, Е.И., 2015; Lipsett, M., 2002; Rooman, I., 2002].

### Краткая характеристика биосинтеза инсулина

Выработка инсулина регулируется механизмом отрицательной обратной связи в зависимости от концентрации глюкозы в плазме крови. Повышение содержания глюкозы способствует увеличению выработки инсулина; в условиях гипогликемии образование инсулина, наоборот, тормозится [Иванова, В.Ф., 2006; Hellman, B.O., 1974; Bolaffi, J.L., 1990; Abe, N., 2002].

Основная масса клеток панкреатических островков продуцирует инсулин, который является белковым соединением с молекулярным весом около 60000. Каждая молекула инсулина соединена с тремя атомами цинка, что снижает его растворимость и способствует переходу инсулина в кристаллическую форму.



Исходя из данных [Гордиенко, В.М., 1978; Bolaffi, J.L., 1990], можно считать, что синтез инсулина в В-клетках начинается на рибосомах эндоплазматического ретикулума, затем предшественник инсулина (проинсулин) транспортируется к комплексу Гольджи, где превращается в инсулин, который накапливается в зрелых секреторных гранулах. В определенных условиях формирование секреторных гранул может происходить либо в элементах шероховатого эндоплазматического ретикулума, либо в комплексе Гольджи. Если в норме гранулообразование обычно завершается в комплексе Гольджи, то при резком усилении секреторной активности островковых клеток, когда организм нуждается в повышенном количестве гормона, последний может частично или полностью синтезироваться и оформляться в секреторные гранулы в канальцах эндоплазматического ретикулума. Возможно, что рассмотренные выше механизмы гранулообразования в инсулоцитах не исключают друг друга [Lacy, P.E., 1967; Hellman, B.O., 1974].

В настоящее время существуют также две точки зрения на способ выведения содержимого секреторных гранул из инсулоцитов в кровь. Согласно первой точке зрения, освобождение содержимого секреторных гранул происходит путем их растворения (гранулолизиса) вблизи плазматической мембраны. В стадии гранулопоэза гранулы имеют высокую электронную плотность. В стадии подготовки к секреции они достигают своей максимальной величины и постепенно теряют электронную плотность. С уменьшением плотности секреторных гранул начинается фаза гранулолизиса, сопровождающаяся выходом содержимого гранулы через перфорации ее отграничивающей мембраны в цитоплазму. Освобожденный гормон поступает в определенные участки плазматической мембраны - «активные секторы», которые содержат определенные ферменты, способствующие передвижению гормона через плазматическую мембрану в перикапиллярное пространство и цитоплазму эндотелиальных клеток.

С другой стороны, ряд исследователей полагают, что выведение содержимого секреторных гранул из инсулоцитов происходит пу-

тем экзоцитоза (эмиоцитоза). Результаты электронно-микроскопических исследований показывают, что секреторные гранулы переносятся к клеточной поверхности интактными. Затем происходит слияние мембраны гранулы с плазматической мембраной клетки, в месте слияния образуется отверстие, через которое содержимое гранулы выходит в межклеточные щели или в перикапиллярное пространство, где и происходит его растворение. При изучении тонких механизмов эмиоцитоза было отмечено, что в стимулированных В-клетках секреторные гранулы часто образуют цепочки, причем гранула, находящаяся в контакте с плазматической мембраной, может выводить свое содержимое. Иногда наблюдается соединение гранул между собой, а также с плазматической мембраной при помощи микротрубочек и микрофиламентов [Галстян, Г.Р., 2008; Lacy, P.E., 1974; Kaparianos, A., 2008].

Основное действие инсулина заключается в усилении транспорта глюкозы через мембрану клетки. Стимуляция инсулином приводит к увеличению скорости поступления глюкозы внутрь клетки в 20 - 40 раз. У здоровых лиц происходит постоянная базальная секреция инсулина, причем даже тогда, когда отсутствуют любые экзогенные стимулы для выделения инсулина. В большинстве клеток млекопитающих этот процесс осуществляется посредством диффузии белков-транспортеров.

Инсулин снижает содержание сахара в крови здорового человека, изменяя метаболизм в тканях организма, при этом возникают следующие изменения: 1) всасывание сахара в желудочно-кишечном тракте после приема обильной пищи заметно повысило бы содержание сахара в крови, если бы часть его не откладывалась в гепатоцитах и мышечных клетках в виде гликогена, т.е. инсулин способствует превращению сахара в гликоген; 2) избыток сахара удаляется также из крови вследствие его превращения в жир, который накапливается в различных жировых депо; 3) инсулин также стимулирует обмен углеводов в мышечных клетках, т.е. ускорение утилизации углеводов в мышцах приводит к снижению концентрации сахара



в крови [Галенок, В.А., 1985; Кендыш, И.Н., 1985; Аметов, А.С., 2008; Гордюнина, С.В. 2012; Bouwens, L., 2005; Kahn, S. E., 2009].

Известно, что инсулин регулирует метаболизм липидов в легких, где специфические рецепторы его идентифицированы в мембранных структурах нормальных легких крыс. Инсулин взаимодействует с этими рецепторами быстро, причем насыщаемость обратима и зависит от времени и температуры. При экспериментальном сахарном диабете в ткани легких крыс снижается включение глюкозы в нейтральные жиры и фосфолипиды на 40%, что может вызвать уменьшение синтеза сурфактанта, а также увеличивает содержание неэстерифицированных жирных кислот (НЭЖК). Гистохимические и электронно-микроскопические исследования показали отложение триглицеридов в эндотелии и гладкомышечных клетках легочной артерии при СД [Кодолова, И.М., 1982; Лысенко, Л.В., 1990].

## Характеристика А-клеток

Ацидофильные клетки (А-клетки) имеют обычно неправильную форму, при окраске по Гомори в их цитоплазме выявляется зернистость красного цвета. В панкреатических островках крыс А-клетки имеют округлую, овальную, реже полигональную форму и располагаются в виде одного слоя по периферии островков. Характерной особенностью А-клеток является наличие в их цитоплазме многочисленных секреторных гранул, представляющих собой округлые тельца высокой электронной плотности, окруженные четко различимой гладкой мембраной. Между плотным содержимым секреторной гранулы и ее отграничивающей мембраной имеется узкая электронно-прозрачная зона (ореол). Электронноплотное «ядро» гранул обычно правильной округлой формы, его содержимое имеет мелкозернистый вид. Ядро А-клеток округлое, расположено несколько эксцентрично. Митохондрии имеют удлиненную палочковидную форму и извилистые контуры. В цитоплазме некоторых А-клеток иногда имеется небольшое количество гранул гликогена [Пузырев, А.А., 1974; Гордиенко, В.М., 1978; Мазовецкий, А.Г., 1987; Lacy, P.E., 1974; Veld, P., 2015].

Некоторыми исследователями отмечено снижение секреторной активности А-клеток панкреатических островков при диабете. У таких животных на фоне высокой гипергликемии в цитоплазме А-клеток появляются многочисленные лизосомоподобные структуры, содержащие А-гранулы, которые находятся на разных стадиях распада. Известно, что глюкагон является не только наиболее мощным гликемическим фактором, но оказывает еще и стимулирующее влияние на состояние секреции В-клеток, что является одним из компенсаторных механизмов при сахарном диабете. Кроме того, увеличение секреции глюкагона, возможно, связано с выпадением регулирующего действия инсулина, так как уровень последнего играет важную роль в обеспечении адекватной активности А-клеток [Баранов, В.Г., 1983; Мазовецкий, А.Г., 1987; Пузырев, А А., 2003; Уильямз, Г., 2003].

## Характеристика других клеток островков

Д-клетки в панкреатических островках встречаются довольно редко, они расположены поодиночке или небольшими группами по всему островку, имеют полигональную или звездчатую форму и длинные цитоплазматические отростки. Д-клетки или непосредственно контактируют с капиллярами, или посылают к ним свои отростки. Характерной особенностью Д-клеток является наличие в цитоплазме специфических секреторных гранул, размер которых значительно варьирует (от 200 до 400 нм). Наибольшее скопление гранул наблюдается в цитоплазматических отростках и на сосудистом полюсе. Ядро Д-клеток крупное, имеет округлую или несколько вытянутую форму и содержит компактное ядрышко. Содержимым гранул является соматостатин, который обладает способностью тормозить секрецию инсулина и глюкагона, а также ограничивать всасывание глюкозы в кишечнике. Возможно, это играет немаловажную роль в условиях резко выраженного увеличения секреции глюкагона с целью ограничения его гипергликемического эффекта. Это влияние соматостатин может осуществлять, действуя как местный гормон, т.е. паракринно [Огнева, В.В., 1972; Гордиенко, В.М., 1978; Колесник, Ю.М., 2004].



При электронно-микроскопическом исследовании панкреатических островков интактных крыс удалось наблюдать единичные РР-клетки, имеющие угловатую форму, расположенные, как правило, вблизи капсулы, которые содержат в своей цитоплазме очень мелкие секреторные гранулы (80 нм). Последние располагаются обычно в один ряд вдоль плазматической мембраны [Гордиенко, В.М., 1978; Баранов, В.Г., 1983].

Ацинарно-инсулярные клетки расположены на границе между островковыми и ацинарными клетками и очень редко обнаруживаются внутри островков. В цитоплазме таких клеток содержится два типа секреторных гранул, митохондрий и элементов шероховатого эндоплазматического ретикулума, характерных как для эндокринных, так и для экзокринных клеток поджелудочной железы. Секреторные гранулы в ацинарно-инсулярных клетках представлены крупными зимогеновыми гранулами и мелкими гранулами с отчетливым светлым ободком, характерным для островковых клеток. Ацинарно-инсулярные клетки одним своим полюсом могут контактировать с капилляром, а другим - с протоком. В таком случае основная масса эндокринных секреторных гранул концентрируется на сосудистом полюсе клетки, а зимогеновые гранулы сосредотачиваются вблизи протока.

Ацинарные клетки со структурными признаками островковых В-клеток имеют, как правило, неравномерное распределение гранул в цитоплазме. Необходимо отметить, что ацинарно-инсулярные клетки у высших позвоночных животных, в частности, в поджелудочной железе человека, встречаются редко. Число их заметно увеличивается при различных патологических состояниях, когда потребность организма в гормонах, вырабатываемых в островковых клетках, значительно увеличивается. Это может свидетельствовать в пользу того, что экзокринный эпителий является одним из главных источников образования островковой ткани [Колесник, Ю.М., 1996; Колесник, Ю.М., 2004; Иванова, В.Ф., 2006; Снигур, Г.А., 2008].

## Гипергликемия и ее значение в развитии осложнений сахарного диабета

Гипергликемия - это результат нарушения углеводного обмена, при котором уровень глюкозы, поступающей в организм, превышает ее потребление органами и тканями. Причиной гипергликемии может быть повышение выделения глюкозы, либо снижение утилизации глюкозы тканями, или, наконец, комбинация этих эффектов [Геллер, Л.И., 1975; Кендыш, И.Н., 1985; Мазовецкий, А.Г., 1987; Балаболкин, М.И., 1994; Демидова, И.Ю., 2000; Дедов, И.И., 2006; Шестакова, Е.А., 2012; Marzo, V., 2008; Panzram, G., 1987; Zimmet, P., 1999; Fonseca,V., 2011].

У человека и животных, несмотря на гипергликемию, поступление глюкозы в ткани нарушено, и клетки испытывают углеводное голодание, энергетический голод. Организм отвечает на это секрецией метаболических гормонов (глюкагон, адреналин и другие), которые призваны мобилизовать глюкозу из имеющегося резерва - активировать распад гликогена в печени. Однако, поступление в кровь дополнительных количеств глюкозы лишь усиливает гипергликемию, но не приводит к необходимому результату - поступлению глюкозы в ткани.

Известно, что регуляция глюкозы зависит от механизма обратной связи в системе В-клетки поджелудочной железы - печень - периферические ткани. В связи с чем гипергликемия при сахарном диабете типа 2 обусловлена нарушением нормальных взаимоотношений между функцией В-клеток поджелудочной железы и чувствительностью к инсулину на уровне периферических тканей или печени [Баранов, В.Г., 1965; Дмитриев, Л.Ф., 2005; Zanchetti, A., 2002].

Хроническая гипергликемия может вызывать нарушение функции В-клеток (глюкозотоксичность), стимулируя ускорение процессов гликозилирования различных протеинов и липидов. Повышение уровня глюкозы в крови усиливает состояние инсулинорезистентности и, возможно, приводит к снижению чувствительности В-клеток, тем самым вызывая нарушение секреции инсулина. Развивается



порочный круг: повышение уровня глюкозы усиливает инсулинорезистентность, что способствует развитию еще более выраженной гипергликемии [Балаболкин, М.И., 2000; Аметов, А.С., 2002; Балаболкин, М.И., 2003; Tenerz, A., 2001].

Хорошо известно, что в организме человека существует инсулинопосредованный захват глюкозы (ИОЗГ) и инсулиннеопосредованный захват глюкозы (ИНОЗГ). В базальном состоянии (натощак) преобладает ИНОЗГ, отвечающий практически за 70% общего распределения глюкозы в организме человека. В норме, для того чтобы увеличить в 2 раза ИОЗГ, требуется менее чем двукратное увеличение секреции инсулина. Напротив, при сахарном диабете 2 типа в связи с наличием инсулинорезистентности для повышения ИОЗГ в 2 раза необходимо увеличение уровня инсулина в 5 - 6 раз. В связи с тем, что у пациентов с сахарным диабетом 2 типа возможности к острому увеличению ИОЗГ ограничены, постпрандиальная гликемия будет значительно повышаться. Необходимо подчеркнуть, что постпрандиальная гипергликемия развивается и существует в течение нескольких лет до развития и появления гипергликемии натощак. При диабете 2 типа из-за слабой восприимчивости инсулиновых рецепторов к своему гормону и/или слабого усиления гормонального сигнала печень не может служить буфером в регуляции содержания глюкозы в плазме крови, и здесь одной из важных задач является поиск способов активации гликолиза. При гипергликемии метаболизм глюкозы сдвигается в сторону образования сорбитола, не способного быстро покидать клетку. Последнее приводит к изменению осмотического давления в клетках и к нарушению глико- и фосфолипидного состава клеточных мембран за счет накопления сорбитола. В нарушениях обмена веществ при СД прослеживается возникновение так называемого «порочного круга», обусловленного «ошибкой», т.е. неадекватной реакцией регуляторных механизмов. При хронической гипергликемии процесс гликозилирования служит патогенетической основой для развития осложнений, частота и степень тяжести которых имеет прямую зависимость от уровня и продолжительности гипергликемии [Галенок, В.А., 1985; Балаболкин, М.И., 1994; Дмитриев, Л.Ф., 2005; Matthaei, S., 1986; Vlassara,

H., 1995; Bensellam, M., 2009].

## Морфологические изменения поджелудочной железы при клинической и экспериментальной гипергликемии

Островки поджелудочной железы у больных сахарным диабетом II типа как по объему, так и по клеточному составу не отличаются от островков поджелудочной железы практически здоровых лиц такого же возраста, хотя общий объем эндокринной ткани у них значительно уменьшен. У этих больных наблюдается потеря компактной структуры островков. Островки разделены фиброзными перегородками, количество В-клеток в них уменьшено. Тщательные исследования показали, что объемные взаимоотношения А-, В-, D-клеток в островках поджелудочной железы больных диабетом II типа соответствуют возрастным нормам, однако общий объем клеток меньше вследствие уменьшения количества островковой ткани. Основная масса В-клеток имеет те или иные признаки деструктивных изменений: разную степень выраженности вакуолизации цитоплазмы, липидные включения. Дегенерирующие В-клетки часто контактируют с макрофагами, число которых по сравнению с нормой значительно возрастает. Как правило, вокруг этих скоплений обнаруживается резко утолщенная капсула. В островках поджелудочной железы у больных диабетом наряду с постоянно встречающимися дегенеративными процессами позднее может появляться гидропическое (водяночное) перерождение. Возрастает содержание гормона в А-клетках, что зависит от тяжести течения заболевания и определяется, по-видимому, степенью снижения секреции инсулина, и является одним из компенсаторных механизмов при сахарном диабете. В поджелудочной железе более чем 60% больных сахарным диабетом II типа выявляют склероз панкреатических артерий. Отмечается выраженный фиброз всей поджелудочной железы. Фиброзные изменения в островках поджелудочной железы связывают со склерозом сосудов. Часто в строме островков железы наблюдаются скопления гиалина или амилоида. Накопление амилоида в островке поджелудочной железы при диабете приводит к ухудшению функции В-клеток. При электронно-микроскопическом исследовании в



очагах склероза определяются разнонаправленные коллагеновые волокна, которые образовывали «муфты» вокруг капилляров [Мазовецкий, А.Г., 1987; Балаболкин, М.И., 1994; Колесник, Ю.М., 1996; Титок, Т.Г., 1999; Дедов, И.И., 2006; Липатов, Д.В., 2012].

У животных с легким течением сахарного диабета через 2 нед. обнаруживались признаки деструкции В-клеток, которые более отчетливо проявляются через 5 недель [Битюцкая, Л.Г., 2005]. В большей степени при этом поражались крупные островки, в то время как мелкие оставались практически интактными. Отмечалось также снижение у этих животных содержания инсулина [Гордиенко, В.М., 1978; Колесник, Ю.М., 1996; Иванова, В.Ф., 2006; Снигур, Г.А., 2008].

## Краткие сведения о патогенезе сахарного диабета

У здорового человека секреция инсулина характеризуется двумя параметрами: постоянной секрецией и секрецией инсулина, имеющей дискретный характер на протяжении суток. Дискретная секреция инсулина происходит в ответ на повышение уровня глюкозы, наблюдаемое после приема пищи и всасывания глюкозы из кишечника в кровь. Такие пики повышения секреции инсулина после приема пищи осуществляются на фоне базального высвобождения инсулина из поджелудочной железы со скоростью 1 - 2 ЕД в час в течение суток. Сахарный диабет - хроническое заболевание, обусловленное абсолютной или относительной инсулиновой недостаточностью, приводящей к нарушению всех видов метаболизма, прежде всего углеводного, поражению сосудов (ангиопатия) и патологическим изменениям в различных органах и тканях [Дедов, И.И., 2006; Дедов, И.И., Мельниченко, Т.А., 2008; Аметов, А.С., 2009; Халимов, Ю.Ш., 2012; Schneider, S.H., 1988; Hadjiliadis, D., 2005; Phung, O.J., 2014].

Современные данные о патогенезе сахарного диабета типа 2 свидетельствуют о том, что он может развиваться как инсулиночувствительный, так и инсулинорезистентный вариант

[Мазовецкий, А.Г., 1987; Балаболкин, М.И., 1994]. Для инсулиночувствительного варианта характерна сниженная функция В-клеток поджелудочной железы в отношении секреции инсулина. В то же время действие инсулина на органы и ткани в плане регуляции гомеостаза глюкозы не нарушено. Такой вариант может развиваться на фоне ряда дефектов, связанных с нарушением «узнавания» глюкозы или чувствительности к глюкозе на уровне В-клеток поджелудочной железы, либо нарушения ионных каналов, или нарушения синтеза инсулина. Эссенциальный СД типа 2 является гетерогенным и полигенным заболеванием, в механизмах развития которого участвуют несколько факторов - генетических и эпигенетических или внешней среды [Баранов, В.Г., 1983; Демидова, И.Ю., 2000; Балаболкин, М.И., 2003; Гордюнина, С.В., 2012].

В соответствии с принятой в настоящее время точкой зрения, в патогенезе СД 2 типа участвуют два компонента: 1 - инсулиновая резистентность периферических тканей (жировой и мышечной) и печени, являющаяся первичной и наличие которой доказано практически у всех больных уже на стадии предиабета. 2 - нарушение функции В-клеток, проявляющееся снижением первой фазы секреции инсулина и/или исчезновением пульсирующей секреции инсулина, а также уменьшением количества В-клеток и явной недостаточностью секреции инсулина при одновременном умеренном повышении секреции глюкагона [Баранов, В.Г., 1965; Балаболкин, М.И., 2003; Аметов, А.С., 2008].

Возросшую потребность тканей в инсулине организм на начальных этапах пытается компенсировать путем запуска процессов репаративной регенерации и гипертрофии сохранившихся В-клеток, что проявляется временной (до 7-10 месяцев) клинической ремиссией заболевания, известной как фаза «медового месяца». Определенный вклад в поддержании гипергликемии при СД вносит избыточное образование глюкозы печенью, что позволяет считать нарушение глюкозообразующей функции



печени третьим компонентом в патогенезе СД типа 2. Следует подчеркнуть, что повышенное образование глюкозы печенью является следствием превалирования катаболизма, т.е. распада гликогена печени (гликогенолиза) и повышения скорости образования глюкозы печенью (глюконеогенеза). Длительная гипергликемия способствует развитию инсулинорезистентности и оказывает повреждающее действие на клетки (феномен глюкозотоксичности), приводит к снижению белков-транспортеров глюкозы и секреторной активности В-клеток. Все это уменьшает утилизацию углеводов тканями и вызывает нарушение других видов обмена. В результате при сахарном диабете происходит прогрессирующее поражение различных органов и тканей [Аметов, А.С., 2002; Балаболкин, М.И., 2003; Francini, F., 2001; Yuji, K., 2013].

**Ангиопатии**

Основной причиной ранней инвалидизации и летальности больных с патологией углеводного обмена является поражение сосудов, носящее генерализованный характер. Установлено, что наряду с поражением сосудов крупного и среднего калибра (макроангиопатия) происходят большие изменения в сосудах микроциркуляторного русла (микроангиопатия), что характеризуется утолщением базальной мембраны, нарушением ее избирательной проницаемости, пролиферации гладкомышечных клеток. Эндотелиальные клетки играют важную роль в регуляции нормального функционирования сосудов. Воздействия, вызывающие повреждение или дисфункцию эндотелия, могут привести к развитию выраженных сосудистых расстройств. В частности, повышение осмотического давления в эндотелии капилляров приводит к поступлению в цитоплазму жидкости, набуханию, отеку и сужению просвета мелких сосудов.

Определенную роль в развитии микроангиопатии отводят гипоксии. У больных с различными формами нарушения углеводного обмена отмечено снижение эффективности кислородтранспорт-

ной системы, что в определенной степени обусловлено наличием синдрома капилляротрофической недостаточности. При гипергликемии наблюдаются значительные изменения формы эритроцитов, отмечается склонность к гемолизу, адгезия к люминальной поверхности эндотелиоцитов, а иногда и к их базальной мембране, появление неправильной формы агрегатов, эритроцитов типа тутовых ягод [Бобырева, Л.Е., 1996; Сазонова, О.В., 2000; Галстян, Г.Р., 2002; Jialal, I., 1989; Vlassara, H., 1995].

Высокая концентрация глюкозы при СД изменяет обмен белков и сульфогликопротеинов базальной мембраны и межклеточного матрикса. Характерное для него увеличение проницаемости базальной мембраны сосудов, независимо от наличия и типа ангиопатии, привели к предположению об универсальной роли этих нарушений в развитии диабетических ангиопатий. В крупных сосудах наиболее выражены были изменения интимы в виде ее утолщения различной протяженности и степени. Мукоидный отек и пролиферация гладкомышечных клеток интимы нередко ведут к значительному ее утолщению. Среди пролиферирующих гладкомышечных клеток появляются «ожиревшие» и распадающиеся, что связано с захватом ими модифицированных малоновым диальдегидом ЛНП путем нерегулируемого эндоцитоза, после чего они превращаются в «пенистые клетки». В мелких артериях мышечного типа развивается распространенный гиалиноз интимы или всей стенки сосуда [Куприянов, В.В., 1979; Генык, С.Н., 1989; Салтыков, Б.Б., 2000; Бреговский, В.Г., 2001; Липатов, Д.В., 2012; Phung, O.J., 2014].

Показано, что при СД в сосудах легких развиваются изменения, аналогичные изменениям в других органах, наиболее выраженные и распространенные при длительном течении заболевания. В стенке мелких артерий, артериол и вен обнаружены гранулематозные образования, состоящие из макрофагов, липофагов, среди которых встречались гигантские клетки, фибробласты, расположенные вокруг продуктов инсудации, представленных бесструктурными гомогенными массами [Ефимов, А.С., 1989; Балаболкин, М.И., 2000].



В артериолах наблюдались явления плазморрагии, пролиферации клеток эндотелия со слущиванием его в просвет сосудов, а также пролиферация клеток адвентиции. Наряду с этими изменениями в альвеолярных перегородках встречались своеобразные перикапиллярные узелки, которые имеют вид эозинофильных, гиалиноподобных масс округлой формы, сферически охватывающих капилляр, просвет которого сужен.

Т.е. диабетическая микроангиопатия в легких имеет морфологическое своеобразие: преобладают изменения артериол легочной артерии и капилляров альвеолярных перегородок, очевидно, в условиях патологии участвующих в выведении продуктов обмена в стенку и просвет альвеол [Салтыков, Б.Б., 2000]. Часто наблюдается в капиллярах сладжирование эритроцитов, скопление тромбоцитов, тесно контактирующих с эндотелием, что приводило к сужению сосуда, иногда - к его обтурации. По мнению ряда авторов, снижение числа функционирующих капилляров вызывало микроциркуляторную гипоксию. Базальная мембрана кровеносных капилляров достаточно часто утолщалась и теряла четкие границы. Наблюдаются дистрофические изменения эндотелиальных клеток, что характеризуется образованием вакуолей, набуханием митохондрий, расширением канальцев цитоплазматической сети. В цитоплазме эндотелиальных клеток капилляров альвеол появляются липидные капли. Они обнаружены также в цитоплазме полиморфно-ядерных лейкоцитов, в просветах капилляров, альвеолярных макрофагах, альвеолоцитов II типа и в фибробластах альвеолярных перегородок [Лысенко, Л.В., 1990; Балаболкин, М.И., 2000; Дедов, И.И., 2006].

Таким образом, при гипергликемии наряду с неспецифическими изменениями сосудистой стенки (плазматическое пропитывание, гиалиноз, дистрофия, пролиферация и атрофия клеток) встречается и характерный симптомокомплекс для сахарного диабета: утолщение базальных мембран эндотелиальной выстилки за счет накопления ШИК-положительных субстанций и, прежде всего, коллагена IV типа [Галенок, В.А., 1985; Ефимов, А.С., 1989; Лукьянчиков, В.С., 2009; Adler, A. I., 2000; Estacio, R.O., 2000].

# ГЛАВА 3. Гистологическая, гистохимическая, электронно-микроскопическая и морфометрическая характеристика островков поджелудочной железы крыс

## Морфофункциональная характеристика островков поджелудочной железы у интактных крыс

Островки поджелудочной железы крысы имеют различную форму и размер, тонкой соединительнотканной капсулой отделены от ацинозной ткани (рис. 1). Число клеток в островке на срезе различно, и это позволило разделить их на три группы по числу инсулоцитов в их составе: малые - 12,3±1,4; средние - 75,2± 2,5; большие - 110,3 ± 3,1 (табл. 2). Следует отметить, что островки среднего размера встречаются значительно чаще, их число составляет свыше 50%. В-клетки в основном занимают центральную часть островка. На полутонких срезах видно, что цитоплазма В-клеток окрашена более базофильно, чем у А-инсулоцитов, большая часть которых располагается по периферии островка (рис. 2). На электронограммах видно, что В-клетки имеют форму, близкую к призматической, в цитоплазме содержатся многочисленные гранулы. Их число на площади 10 мкм$^2$ составляет -44 ± 2,3, причем количество гранул со средней плотностью преобладает – 24,6 ± 2,07. Площадь секреторного материала в 1 грануле составляет 39400 ± 223 нм$^2$. Гранулы имеют плотное содержимое «ядро», широкий светлый ободок и мембрану. Содержимое гранул расположено несколько эксцентрично, имеет различную плотность. В ряде клеток наблюдается выход содержимого гранул в межклеточное пространство. В цитоплазме выявляются многочисленные канальцы эндоплазматической сети. Ядро клетки округлое, интенсивно окрашено, расположено эксцентрично, хроматин в основном располагается около ядерной оболочки и в меньшем количестве в центре (рис. 3).

Капилляры между клетками имеют довольно широкое периэндотелиальное пространство, в эндотелии выявляются многочисленные фенестры.



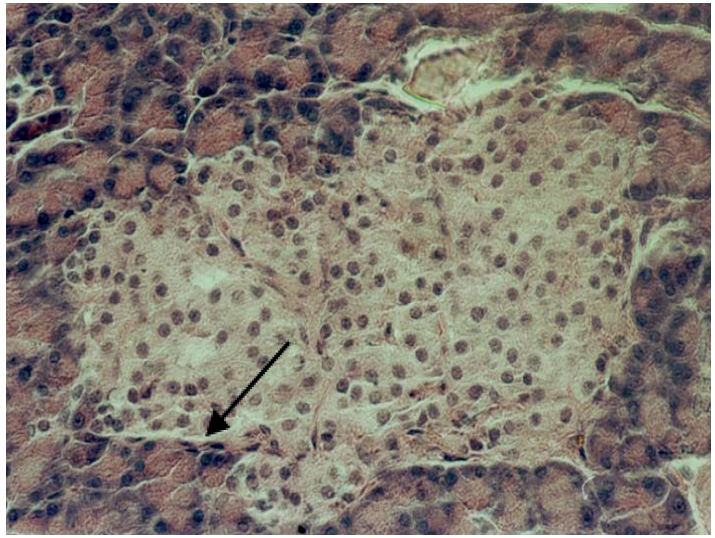

**Рис. 1.** Поджелудочная железа интактной крысы.
*Большой островок содержит многочисленные крупные клетки. Соединительнотканная капсула островка тонкая (↑). Окраска: гематоксилин и эозин. Увеличение: 400.*

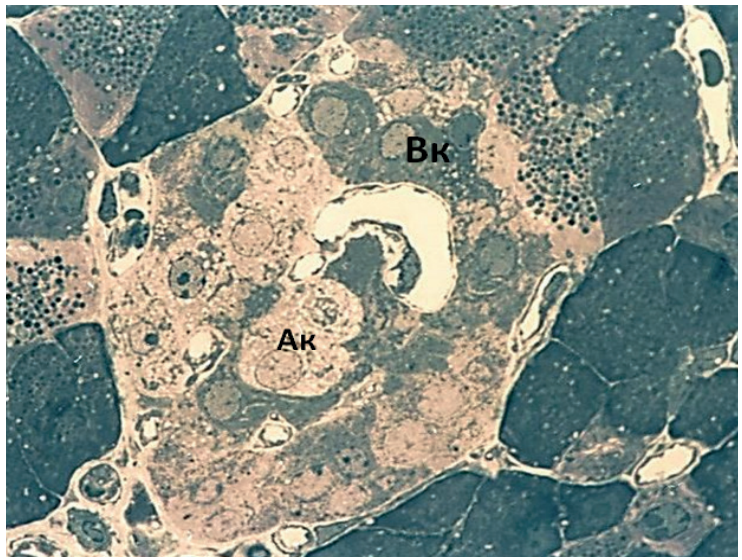


**Рис. 2.** Поджелудочная железа интактной крысы.
*В-клетки (Вк) локализуются в основном в центре островка, их цитоплазма окрашена базофильно. А-клетки (Ак) имеют более светлую цитоплазму и округлую форму. Полутонкий срез. Окраска: метиленовый синий. Увеличение: 1000.*

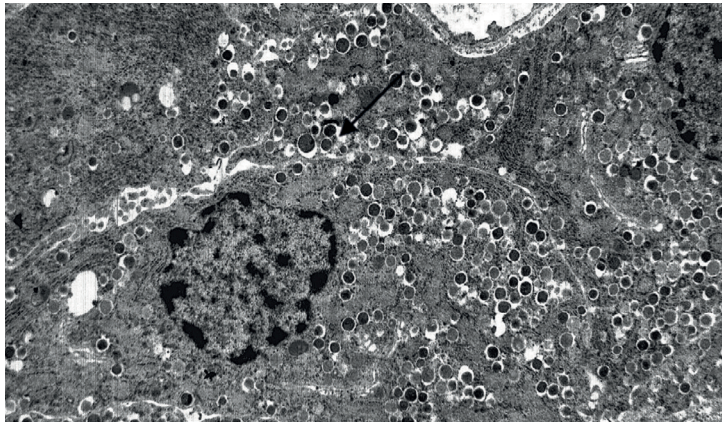

**Рис. 3.** Поджелудочная железа интактной крысы.
*В цитоплазме В-клеток количество гранул различно, они располагаются очагами. Есть признаки вакуолизации цитоплазмы, секреция гранул в межклеточное пространство (↑). Окраска: уранилацетат, цитрат свинца. Увеличение: 4000.*

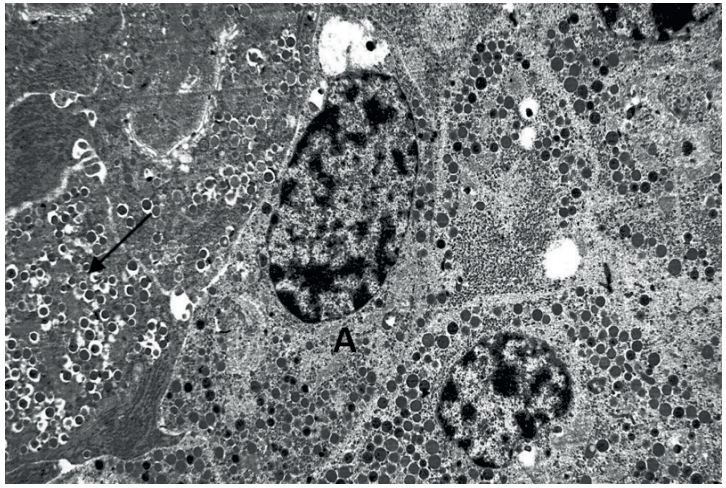


**Рис. 4.** Поджелудочная железа интактной крысы.
*А-клетки (А). Ядра располагаются эксцентрично, гранулы в основном около клеточной оболочки. Границы чёткие. Рядом располагается В-клетка (↑) с большим числом гранул. Окраска: уранилацетат, цитрат свинца. Увеличение: 4000.*

А-клетки имеют овальную форму, их ядра довольно крупные, округлой формы, более светлые, чем у В-клеток, ядрышко компактное. Цитоплазма окрашена светлее, чем у В-клеток, содержит многочисленные гранулы, расположенные группами и рядом с



плазматической мембраной. Почти все они имеют одинаково высокую электронную плотность (рис. 4). Во всех структурах островка выявляется низкая интенсивность окраски на гликозаминогликаны. Уровень реакции на ШИК-положительные вещества наиболее высокий в капсуле и стенке кровеносных капилляров островков (табл. 4).

РЕЗЮМЕ. Таким образом, структура островков поджелудочной железы интактных крыс, изученной нами, практически не отличается от описанного в литературе плана строения [Огнева, В.В., 1972; Пузырев, А.А., 1974; Гордиенко, В.М., 1978; Утехин, В.И, 1979; Колесник, Ю.М., 2004; Барабанов, В.М., 2014; Govendir, M., 1999; DominguezBendala, J., 2009]. Наибольшее количество составляют островки среднего размера. В составе островков преобладают В-инсулоциты, содержащие в основном гранулы со средней электронной плотностью (55,8%). Следует отметить, что в большинстве гранул площадь, занятая секреторным материалом, примерно одинакова.

## Морфофункциональная характеристика островков поджелудочной железы у крыс в эксперименте

### При гипергликемии в течение 8 недель

Изучение поджелудочной железы показало, что при экспериментальной гипергликемии происходит увеличение на 30,5% количества в основном малых островков и сохранение значительного числа островков среднего размера. В последних достоверно уменьшается число клеток до 50,2 ± 5,6, у интактных – 75,2 ± 2,5 (табл. 3). При окраске альдегид-фуксином выявлено уменьшение числа В-клеток в островках (рис. 5). Наибольшие изменения были отмечены в крупных островках (рис. 6), в которых инсулоциты в основном располагаются группами, а около капсулы выявляются очаговые скопления небольших клеток, со светлой цитоплазмой и крупными округлыми ядрами. В большинстве инсулоцитов наблюдается просветление цитоплазмы, её вакуолизация и дистрофические изменения в ядрах. Обычно ядра приоб-

ретают неправильную форму, гипертрофированы, имеют четкие, но неровные границы, интенсивно окрашены, со значительным числом гранул гетерохроматина. Площадь ядер варьирует, у 22,4% В-инсулоцитов она составляет от 12,6 ± 2,7 мкм$^2$ до 23,2 ± 4,5 мкм$^2$ (у интактных этот показатель равен 15,2 ± 3,7 мкм$^2$). Изучение В-клеток позволило отметить значительные вариации в распределении гранул и интенсивности их окраски (рис. 7). Малые островки обычно располагаются около выводных протоков (рис. 8). В некоторых клетках в составе островков наблюдаются дистрофические изменения: вакуолизация цитоплазмы, в ядре - конденсация хроматина либо его вымывание (рис. 9, 10). Электронно-микроскопическое изучение показало, что в этих случаях структура В-клеток отличается значительными структурными изменениями.

В одних элементах, которые были обозначены как клетки первого типа, число гранул резко уменьшено (рис. 10, 11) и у них увеличена ширина электронно-прозрачного промежутка между мембраной и секреторным материалом («ядром»), электронная плотность которого варьирует, но преимущественно имеет высокую осмиофильность (в 73,1%). В этих клетках общее число гранул может уменьшаться до 14,5 ± 1,8 , тогда как у интактных этот показатель равен - 44 ± 2,3 (табл. 4). Площадь секреторного материала в гранулах достоверно уменьшается до 25800 ± 337 нм$^2$ (у интактных - 39400± 475 нм$^2$).

В других клетках секрет гранул имеет обычную осмиофильность, они располагаются группами, сливаясь в конгломераты около клеточной оболочки (рис. 11). В третьих - гранулы заполнены осмиофильным содержимым, электронная плотность и объём их различен. В ряде случаев в гранулах нет секреторного материала и они выглядят оптически пустыми.

В-инсулоциты, которые мы отнесли ко второму типу, в больших островках они составляют 62,3%, в средних - 46,4%, сохраняют обычный план строения и содержат 46,6 ± 3,8 гранул на площади 10 мкм$^2$, площадь секреторного материала в гранулах составляет 37000 ± 475 нм$^2$. В некоторых В-клетках возрастает количество



вакуолей, значительно расширяются межклеточные пространства, наблюдается дегенерация и набухание митохондрий (рис. 12). А-клетки локализуются преимущественно в больших и средних островках, располагаются группами и содержат большое число интенсивно окрашенных гранул (рис. 13). Между ацинарными клетками встречаются единичные крупные Д-инсулоциты, неправильной формы, со светлой цитоплазмой, содержащие многочисленные гранулы (рис. 14), а также В-инсулоциты и ацинарно-инсулярные элементы (рис. 15). Прослойки соединительной ткани внутри островка обычно утолщены, имеют достаточно высокую ШИК-положительную активность (рис. 16). Большое количество ШИК-позитивных гранул выявляется в стенке кровеносных сосудов и в капсуле. Содержание гликозаминогликанов незначительно возрастает в прослойках соединительной ткани и в стенке кровеносных сосудов (рис. 17). В больших островках реакция на гликозаминогликаны в капиллярах носит очаговый характер (рис. 18). На электронограммах видно, что в соединительной ткани островка и в его капсуле наблюдается очаговое увеличение коллагеновых волокон, часть из которых гомогенизируется и распадается, появляются значительные зоны мукоидного набухания. Кровеносные сосуды обычно расширены и в прослойках соединительной ткани располагаются многочисленные тучные клетки, содержащие большое количество гранул (рис. 19). В просвете сосудов выявляются скопления эритроцитов в виде столбиков или конгломератов (рис. 20). В большинстве кровеносных сосудов, особенно артерий, выявляются периваскулярный отёк и гиперэластоз (рис. 15). В капиллярах островка наблюдается очаговое расширение перикапиллярных пространств, эндотелиальные клетки увеличены в размере, особенно в ядросодержащей части.

РЕЗЮМЕ. Гипергликемия в течение 8 недель приводит к увеличению числа, в основном, малых островков. Количество клеток в островках уменьшается и часть из них подвергается дистрофическим изменениям. Морфологические и морфометрические данные позволили выявить появление двух типов В-инсулоцитов. Снижается число гранул

в В-клетках, в большинстве из них выявляется высокая плотность осмиофильного содержимого. В соединительной ткани возрастает интенсивность реакции на ШИК-положительные вещества, появляются зоны мукоидного набухания, очагово увеличивается число коллагеновых волокон. Выявляются изменения в стенке кровеносных сосудов, особенно в капиллярах, а именно, периваскулярный отёк, расширение околоэндотелиального пространства и застой форменных элементов в них.

*Таблица 2*

**ЧИСЛО КЛЕТОК В СОСТАВЕ РАЗЛИЧНЫХ ОСТРОВКОВ ПОДЖЕЛУДОЧНОЙ ЖЕЛЕЗЫ ИНТАКТНЫХ И ЭКСПЕРИМЕНТАЛЬНЫХ ЖИВОТНЫХ**

| Объект / Группы животных | Размер островков | | |
|---|---|---|---|
| | Большие | Средние | Малые |
| Интактные | 110,3 ± 3,1 | 75,2 ± 2,5 | 12,3 ± 1,4 |
| Гипергликемия 8 недель | 95,1 ± 4,8 | 50,2 ± 5,6* | 7,8 ± 2,1 |
| Гипергликемия 16 недель | 85,4 ± 5,1* | 35,2 ± 4,9* | 7,4 ± 2,6 |

* p< 0,05 по сравнению с интактными животными

*Таблица 3*

**МОРФОМЕТРИЧЕСКАЯ ХАРАКТЕРИСТИКА В – КЛЕТОК ПАНКРЕАТИЧЕСКИХ ОСТРОВКОВ У ИНТАКТНЫХ И ЭКСПЕРИМЕНТАЛЬНЫХ ЖИВОТНЫХ (на площади 10 мкм$^2$).**

| Показатели / Группы животных | Общее число гранул | Гранулы с высокой плотностью | | Гранулы со средней плотностью | | Площадь секреторного материала одной гранулы в нм$^2$ |
|---|---|---|---|---|---|---|
| | | Количество | в % | Количество | в % | |
| Интактные | 44 ± 2,3 | 19,5 ± 1,05 | 44,2 | 24,6 ± 2,07 | 55,8 | 39400 ± 223 |
| Гипергликемия 8 недель<br>-1 тип клеток<br>-2 тип клеток | <br>14,5 ± 1,8*<br>46,6 ± 3,8 | <br>10,6 ± 1,7*<br>34,6 ± 2,7* | <br>73,1<br>74,2 | <br>3,8 ± 0,8*<br>12,1 ± 0,8* | <br>26,7<br>25,9 | <br>25800 ± 337*<br>37000 ± 475 |
| Гипергликемия 16 недель | 34,6 ± 2,7* | 21,8 ± 1,87 | 63,0 | 12,8 ± 1,5* | 37,0 | 36600 ± 517<br>16450 ± 306* |

* p< 0,05 по сравнению с интактными животными



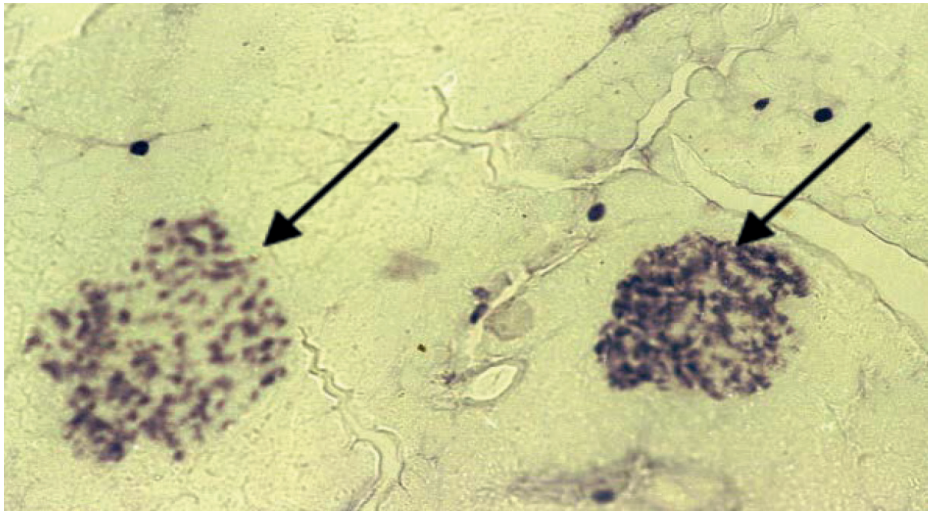

**Рис. 5**. Поджелудочная железа крысы при 8 неделях гипергликемии. *Число В-клеток и их распределение в островках (↑) варьируют. Окраска: альдегид-фуксином по Gabe. Увеличение: 300.*

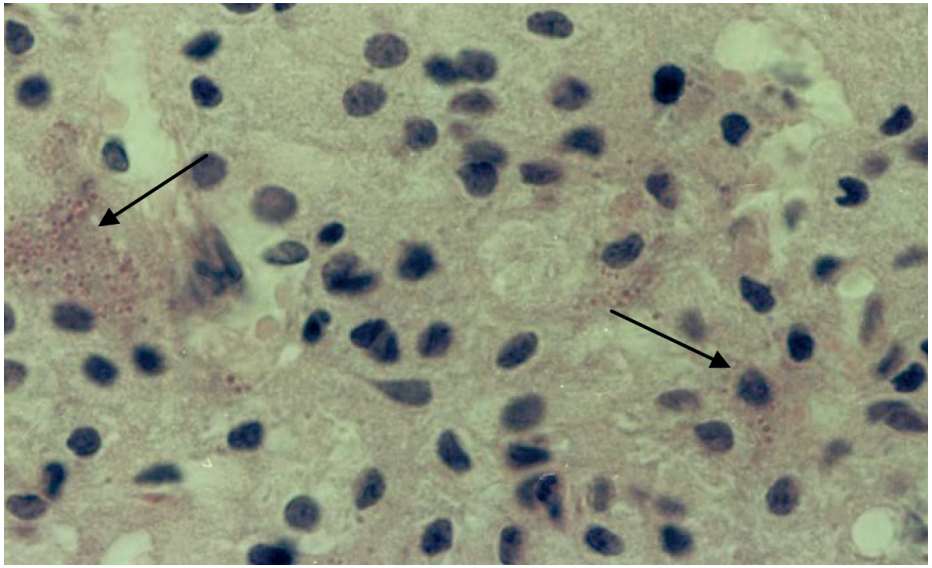

**Рис. 6.** Островок поджелудочной железы крысы. Гипергликемия 8 недель. *Распределение клеток в островке носит очаговый характер (↑). В большинстве инсулоцитов наблюдается просветление цитоплазмы и дистрофические изменения в ядрах. Окраска: гематоксилин и эозин. Увеличение: 1000.*

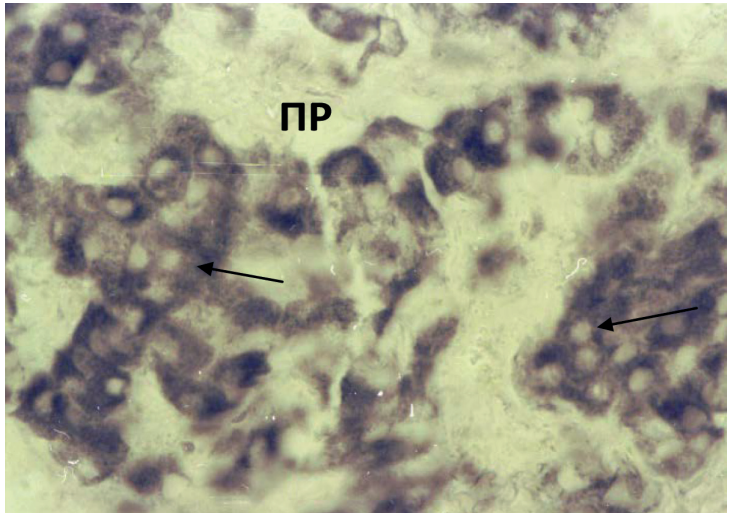


**Рис. 7**. Большой островок поджелудочной железы крысы при 8 неделях гипергликемии.
*Локализация В-клеток (↑), распределение гранул и интенсивность окраски в них варьирует. В цитоплазме некоторых В-инсулоцитов выявляется большое количество базофильных гранул. Промежутки (ПР) между В-клетками значительные. Окраска: альдегид-фуксином по Gabe. величение: 1000.*

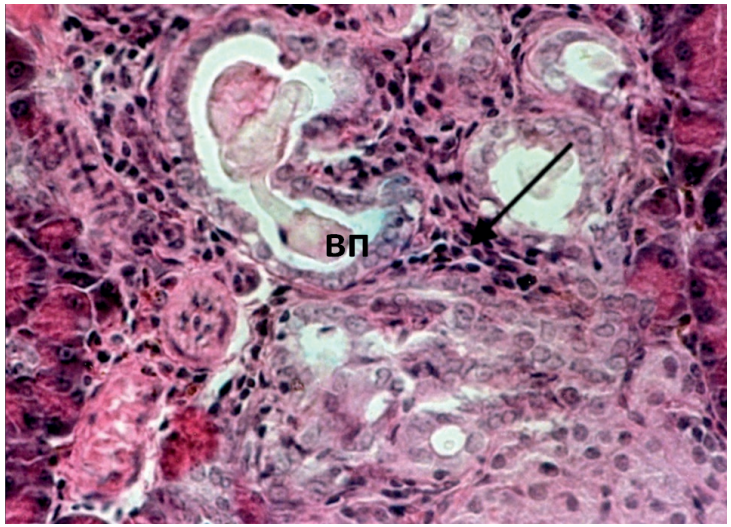


**Рис. 8**. Поджелудочная железа крысы при 8 неделях гипергликемии.
*Вокруг выводных протоков (ВП) выявляются мелкие клетки с интенсивно окрашенными ядрами (↑). Окраска: гематоксилин и эозин. Увеличение: 400.*



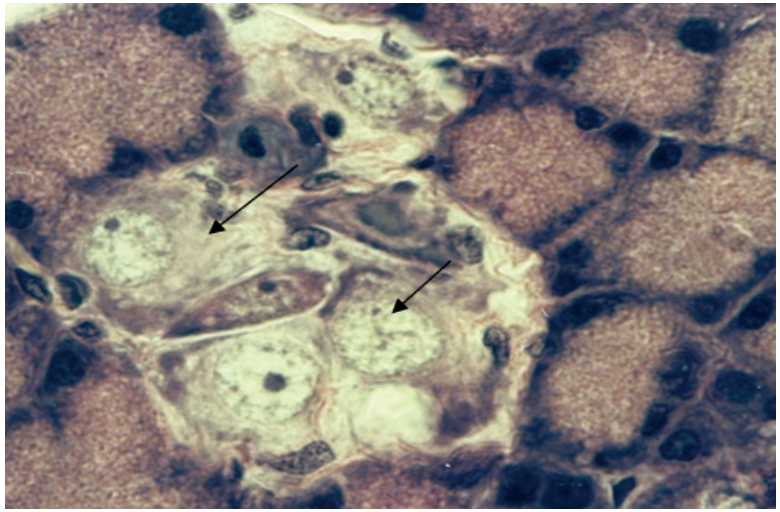

**Рис. 9.** Поджелудочная железа крысы при 8 неделях гипергликемии.
*В некоторых клетках малого островка выявляются признаки дистрофических изменений ядра и цитоплазмы (↑). Окраска: гематоксилин и эозин. Увеличение: 1000.*

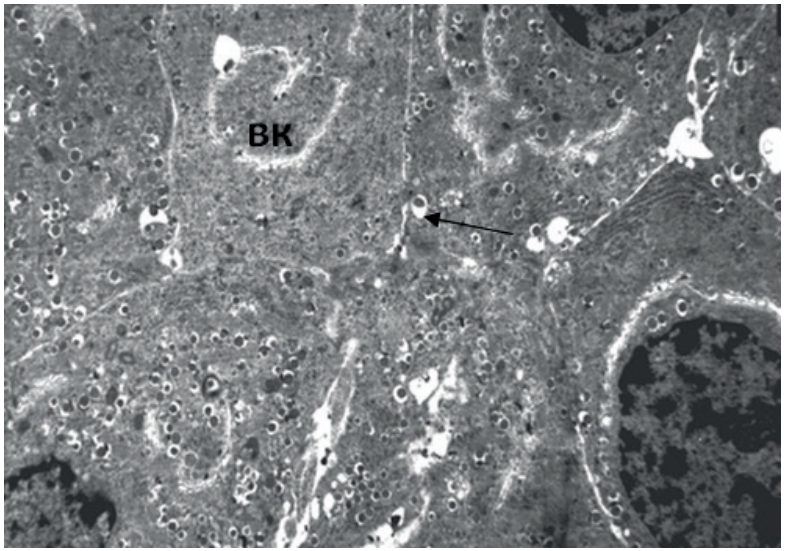


**Рис. 10.** Поджелудочная железа при гипергликемии 8 недель.
*Выявляются В-инсулоциты (Вк) с небольшим числом диффузно расположенных гранул. В клетках возрастает количество вакуолей (↑).Очаговое расширение межклеточных пространств. Окраска: уранилацетат, цитрат свинца. Увеличение: 4000.*

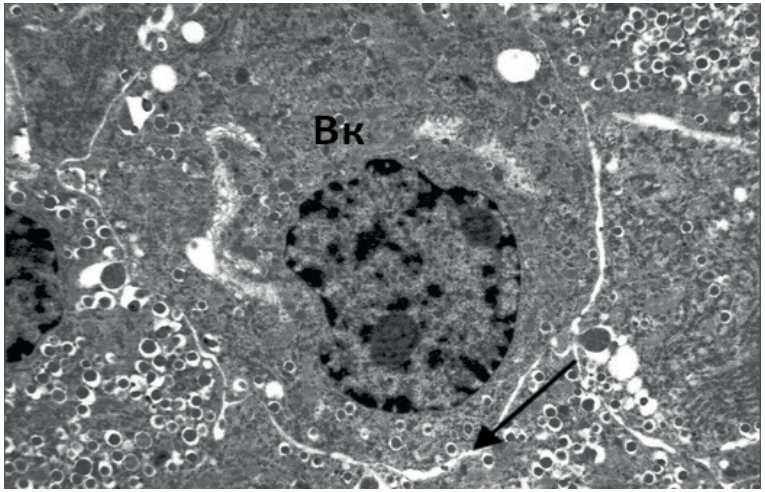


**Рис. 11.** Поджелудочная железа при гипергликемии 8 недель.
*Гранулы в В-клетках различного размера, частично пустые, собраны в цепочки, располагаются около ее оболочки. В данной клетке (Вк) – признаки дистрофии, много вакуолей, гранулы единичны. Очаговое расширение межклеточных пространств (↑). Окраска: уранилацетат, цитрат свинца. Увеличение: 4000.*

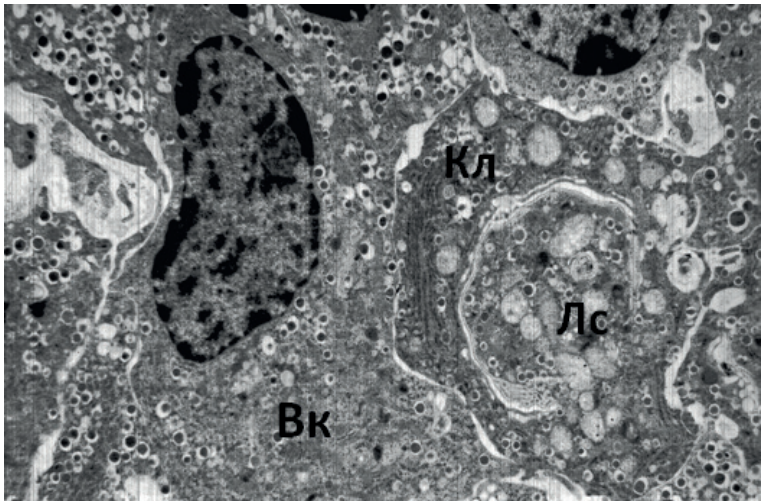


**Рис. 12.** Поджелудочная железа при гипергликемии 8 недель.
*В-клетки (Вк) с умеренным количеством гранул, которые локализуются около клеточной оболочки. В цитоплазме данной клетки (Кл) гранулы единичные, много вакуолей. Дегенерация и набухание митохондрий. Наличие лизосомоподобных структур (Лс). Окраска: уранилацетат, цитрат свинца. Увеличение: 4000.*



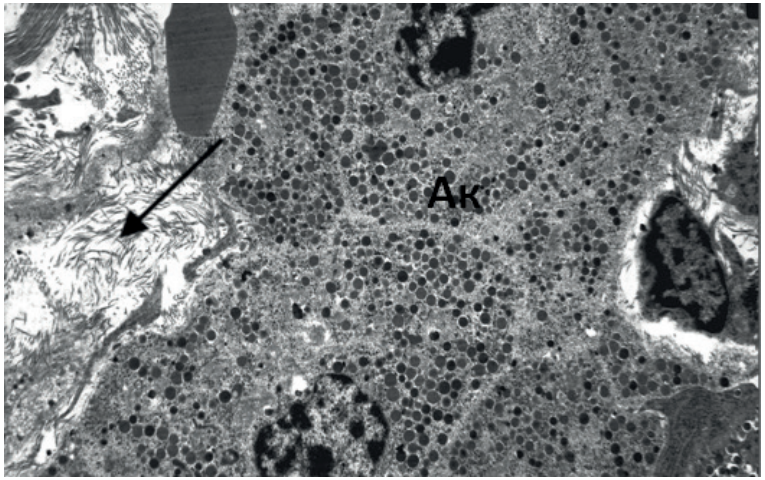


**Рис. 13.** Поджелудочная железа при гипергликемии 8 недель.
*А-клетки (Ак) содержат многочисленные, интенсивно окрашенные гранулы, сосредоточенные в основном около цитолеммы. В капсуле наблюдается очаговое увеличение числа коллагеновых волокон (↑), а также рост зон мукоидного набухания. Окраска: уранилацетат, цитрат свинца. Увеличение: 4000.*

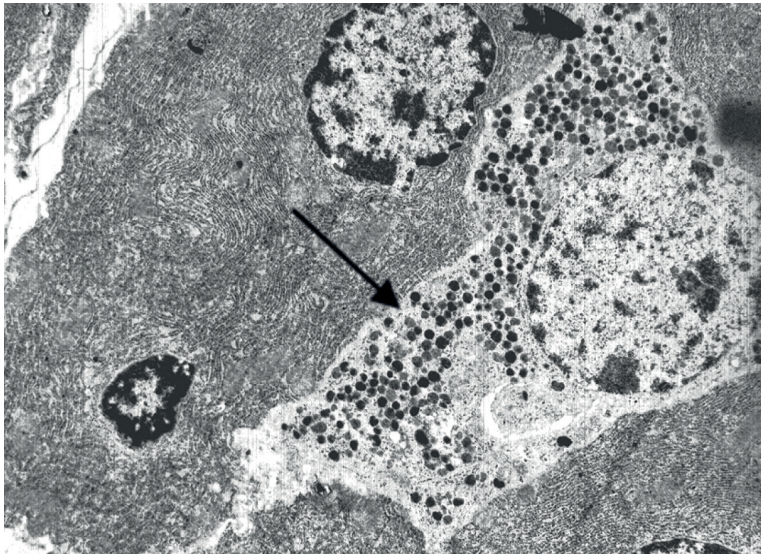

**Рис. 14.** Поджелудочная железа при гипергликемии 8 недель.
*Между ацинарными клетками располагается Д-клетка (↑) неправильной формы с большим числом гранул, расположенных группами около клеточной оболочки. Окраска: уранилацетат, цитрат свинца. Увеличение: 5000.*

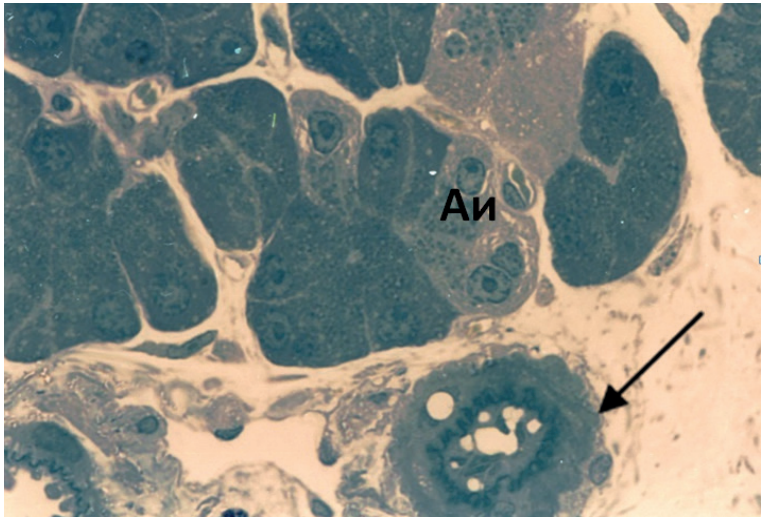


**Рис. 15.** Поджелудочная железа крысы при 8 неделях гипергликемии.
*Выявляется гиперэластоз и периваскулярный отек артерии (↑). Между ацинусами появляются единичные В-инсулоциты и ацинарно-инсулярные клетки (АИ). Полутонкий срез. Окраска: метиленовый синий. Увеличение: 1000.*

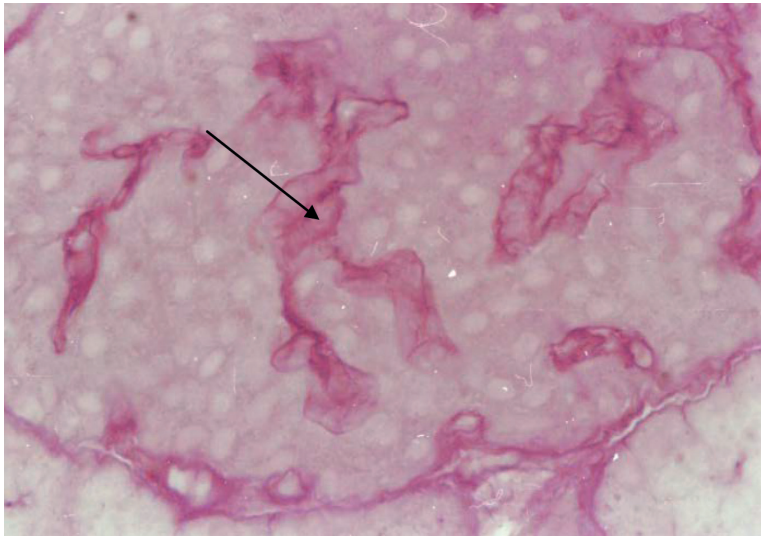

**Рис. 16.** Большой островок поджелудочной железы. Гипергликемия 8 недель.
*В прослойках соединительной ткани островка и стенке гемокапилляров выявляется высокая интенсивность ШИК-реакции (↑). Окраска: ШИК-реакция по Мак-Манусу. Увеличение: 1000.*



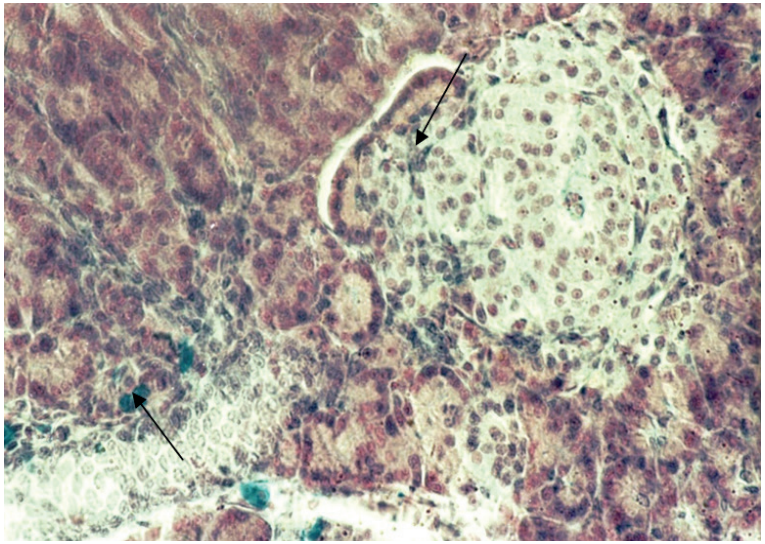

**Рис. 17.** Поджелудочная железа крысы при 8 неделях гипергликемии.
*Около выводного протока (↑) возрастает число инсулоцитов. Реакция на гликозаминогликаны в капсуле и в соединительнотканных прослойках островка выражена умеренно. По ходу сосудов большое число тучных клеток. Окраска: альциановым синим по Стидмэну. Увеличение: 400.*

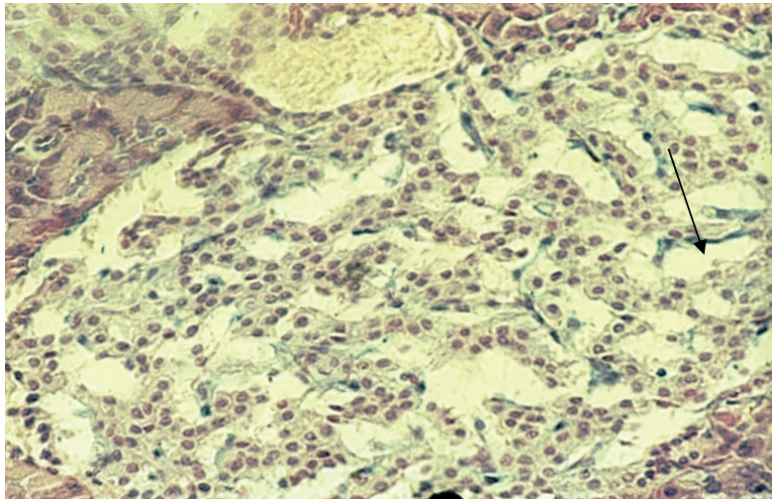

**Рис. 18.** Большой островок поджелудочной железы крысы при 8 неделях гипергликемии.
*Кровеносные сосуды островка значительно расширены, в их стенке выявляются очаговое усиление реакции на ГАГ (↑). Окраска: альциановым синим по Стидмэну. Увеличение: 400.*

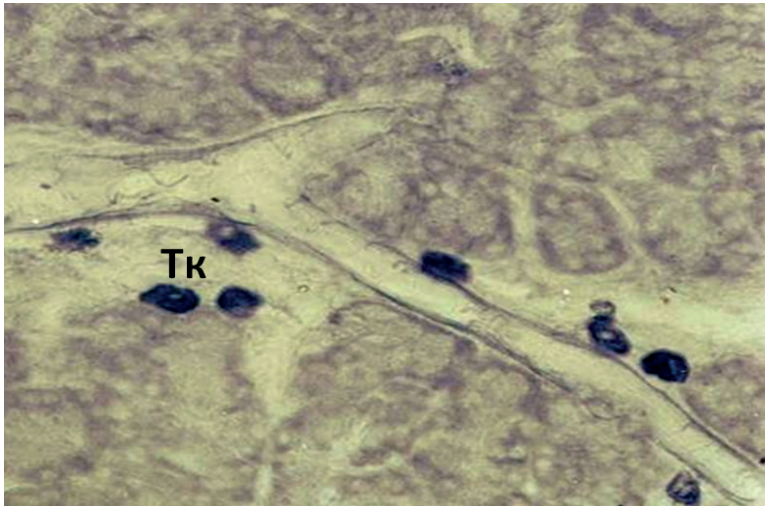


**Рис. 19.** Поджелудочная железа крысы при 8 неделях гипергликемии.
*Значительно расширены кровеносные сосуды, вокруг которых располагаются многочисленные тучные клетки (ТК). Окраска: альдегид-фуксином по Gabe. Увеличение: 400.*

**Рис. 20.** Поджелудочная железа при гипергликемии 8 недель.
*В капилляре конгломерат из эритроцитов (ЭР). Перикапиллярное пространство очагово расширено. В-клетки содержат умеренное количество гранул, расположенных группами. Окраска: уранилацетат, цитрат свинца. Увеличение: 4000.*



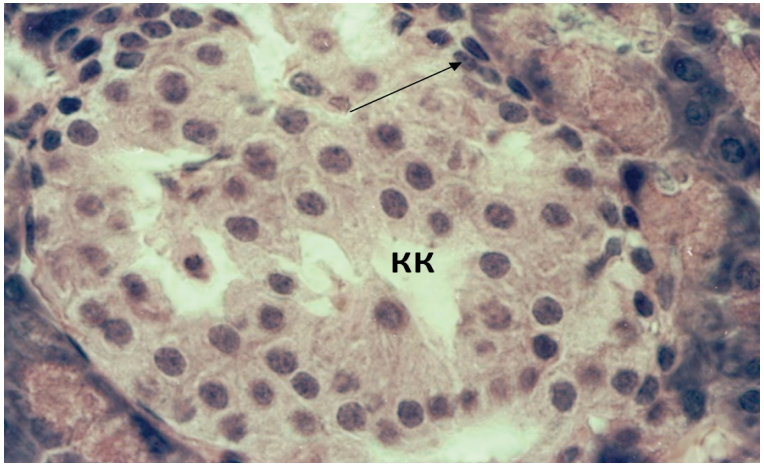


**Рис. 21.** Поджелудочная железа крысы при 16 неделях гипергликемии.
*В составе островка клетки располагаются неравномерно, часть из них имеет дистрофически изменённые ядра и вакуолизированную цитоплазму. Кровеносные капилляры (КК) очагово расширены. В подкапсульной зоне островка располагаются участки, состоящие из мелких клеток (↑). Окраска: гематоксилин и эозин. Увеличение: 1000.*

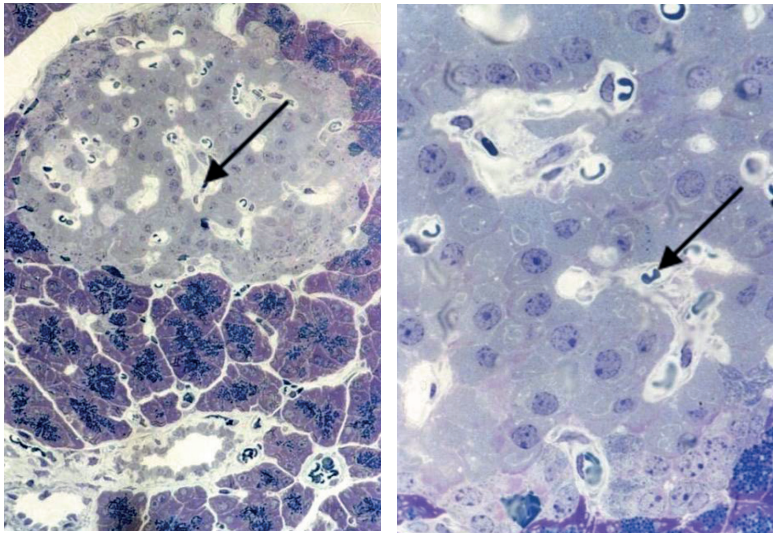

А Б

**Рис. 22.** Поджелудочная железа крысы при 16 неделях гипергликемии.
*В большом островке часть клеток имеет вакуолизированную цитоплазму и нечёткие границы. Просвет капилляров варьирует и в некоторых из них выявляются изменённые эритроциты (↑). Полутонкий срез. Окраска: толуидиновый синий. Увеличение: А - 600; Б - 1000.*

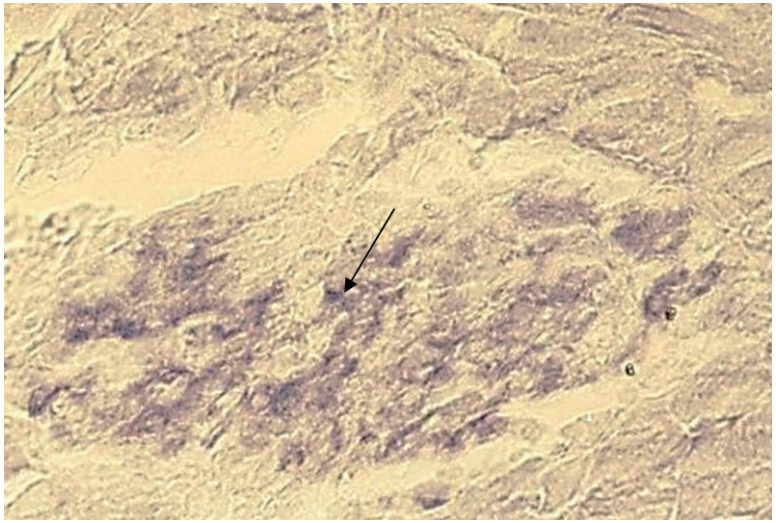

**Рис. 23.** Поджелудочная железа крысы при 16 неделях гипергликемии.
*В составе большого островка (↑) умеренное количество В-клеток, расположенных очагами, с небольшим числом гранул, распределение которых в цитоплазме варьирует. Окраска: альдегид-фуксином по Gabe. Увеличение: 1000.*

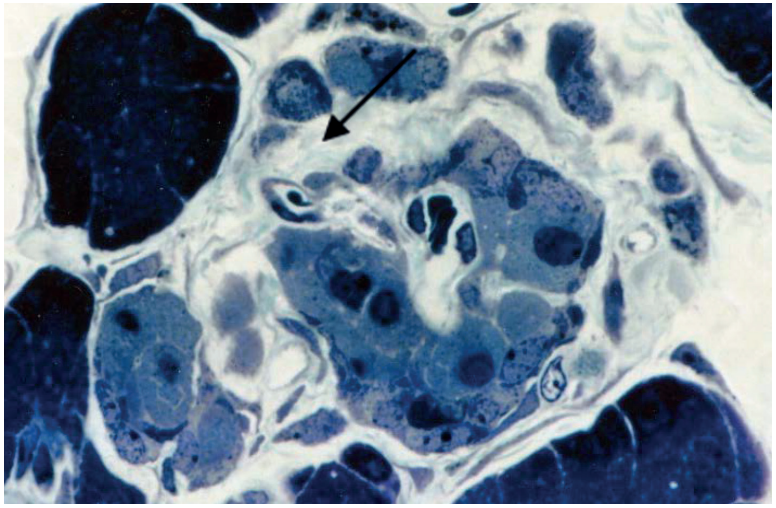

**Рис. 24.** Поджелудочная железа крысы при 16 неделях гипергликемии.
*Клетки в малом островке располагаются очагами, между ними хорошо развиты прослойки соединительной ткани (↑) с признаками мукоидного набухания. Структура клеток дистрофически изменена. Полутонкий срез. Окраска: толуидиновый синий. Увеличение: 1000.*



## При гипергликемии в течение 16 недель

В условиях экспериментальной гипергликемии в поджелудочной железе выявляется значительное число островков. На фоне сохранения размера островков в них отмечается статистически достоверное уменьшение числа клеток: в больших до 85,4 ± 5,1; в средних до 35,2 ± 4,9; в малых до 7,4 ± 2,6 (табл. 2). Это картина в большинстве случаев связана с увеличением размера и числа гемокапилляров в островке. Инсулоциты островка располагаются группами (рис. 21). В больших островках в подкапсульной зоне находятся скопления мелких клеток. В большинстве инсулоцитов выявляются дистрофически измененные ядра и вакуолизированная цитоплазма (рис. 22). При окраске В-клеток альдегид-фуксином видно, что большинство клеток содержит незначительное число гранул (рис. 23). В малых островках отмечается аналогичная тенденция, кровеносные капилляры расширены, в них находится скопление эритроцитов, часть инсулоцитов дистрофически изменены (рис. 24). Размер и форма В-клеток различны, число специфических гранул в них уменьшается до 34,6 ± 2,7 на площади 10 мкм$^2$, тогда как у интактных этот показатель равен 44 ± 2,3 (табл. 3). При этом статистически достоверно уменьшается количество гранул средней плотности до 12,8 ± 1,5 на площади 10 мкм$^2$. В некоторых клетках гранулы расположены около оболочки, наблюдаются признаки секреции. Площадь секреторного материала в грануле значительно варьирует в пределах от 16450 ± 306 нм$^2$ до 36600 ± 517 нм$^2$ (у интактных - 39400 ± 123 нм$^2$). Большинство гранул имеет небольшой размер и довольно значительную электронную плотность. В цитоплазме В-клеток выявляются вакуоли различного размера, межклеточные пространства очагово расширены. В ряде случаев четко дифференцируются два типа В-клеток. Одни имеют светлую цитоплазму с большим числом вакуолей, дистрофически измененными, вакуолизированными митохондриями и единичными гранулами. В других цитоплазма более темная, специфические гранулы располагаются или диффузно, или имеют очаговую локализацию. В этих клетках гранулы более крупного размера (рис. 25).

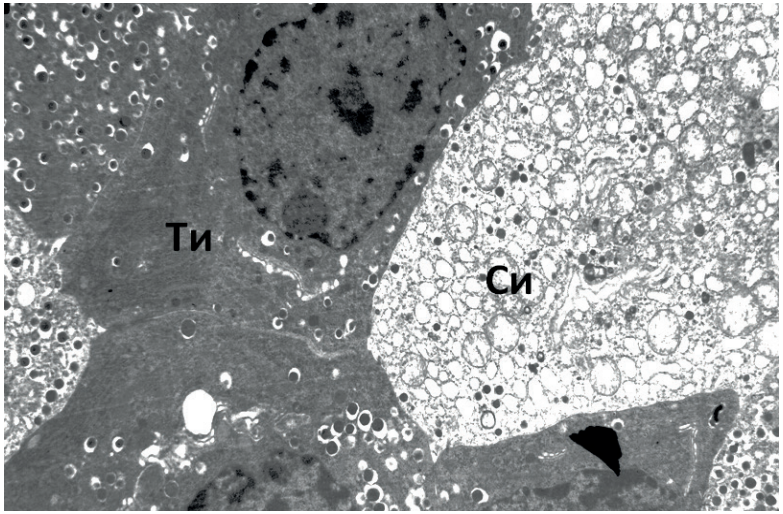


**Рис. 25.** Поджелудочная железа при гипергликемии 16 недель.
*Светлые и тёмные В-клетки. Светлый инсулоцит (Си) содержит много вакуолей, дистрофически измененных и вакуолизированных митохондрий, мало гранул. В тёмных инсулоцитах (Ти) гранулы имеют очаговую локализацию и единичные вакуоли. Окраска: уранилацетат, цитрат свинца. Увеличение: 4000.*

Ядра В-клеток в основном гипертрофированы, округлой формы, имеют неровные, но четкие границы. В А-клетках число гранул варьирует. В некоторых случаях они располагаются преимущественно около клеточной оболочки, в других диффузно разбросаны по цитоплазме (рис. 26). Между ацинусами выявляются крупные клетки со светлой вакуолизированной цитоплазмой, расположенные поодиночке либо небольшими группами. В структуре ацинусов появляются ацинарно-инсулярные клетки. Между ацинусами располагаются обычно в одиночестве крупные Д-клетки, некоторые из них - двуядерные, содержат единичные гранулы. Часть больших и средних островков имеют хорошо выраженную капсулу и развитые соединительнотканные прослойки, отходящие вовнутрь (рис. 27). В их составе выявляются многочисленные пучки коллагеновых волокон, расположенных группами (рис. 26). Просвет кровеносных капилляров обычно сужен из-за гипертрофии эндотелиальных клеток. В их просвете выявляются эритроциты различной формы. Периэндотелиальное пространство диффузно расширено. В прослойках соединительной ткани поджелудочной железы большинство кровеносных сосудов увеличено в размерах и заполнено большим числом форменных элементов крови (рис. 28). Эритроциты обычно склеиваются в конгломераты. В артериальных сосудах выявляется гиперэластоз, набухание эндотелиальных клеток, увеличение толщины мышечной оболочки, периваскулярный отек, интенсивная ШИК-положительная реакция, особенно во внутренней оболочке (рис. 29, 30). Во всех островках выявляется значительное число ШИК-положительных гранул в капсуле и в стенке кровеносных капилляров (рис. 30). Интенсивность реакции на гликозаминогликаны по ходу кровеносных капилляров островка умеренно усилена и носит очаговый характер (рис. 31).



РЕЗЮМЕ. Таким образом, длительная гипергликемия сопровождается снижением числа клеток во всех островках, дистрофическими изменениями В-инсулоцитов, уменьшением числа зрелых гранул в их цитоплазме.

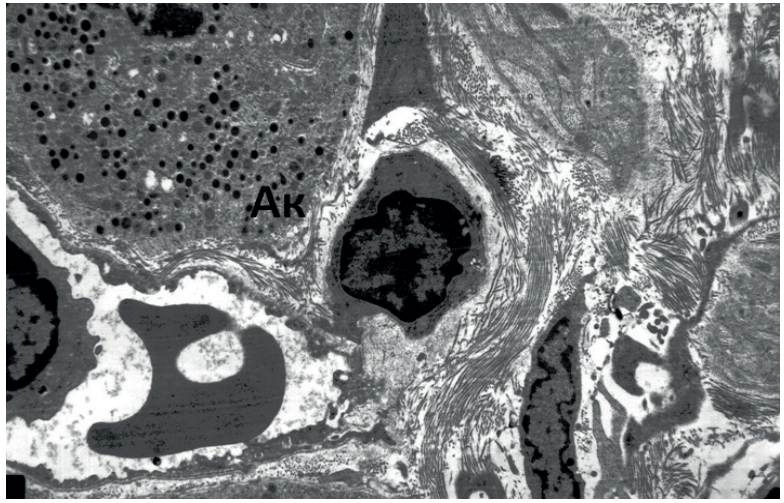


**Рис. 26.** Поджелудочная железа при гипергликемии 16 недель.
*В прослойке соединительной ткани увеличено количество коллагеновых волокон. Перикапиллярное пространство очагово расширено. А-клетка (Ак) содержит умеренное количество гранул, диффузно расположенных в цитоплазме. Окраска: уранилацетат, цитрат свинца. Увеличение: 4000.*

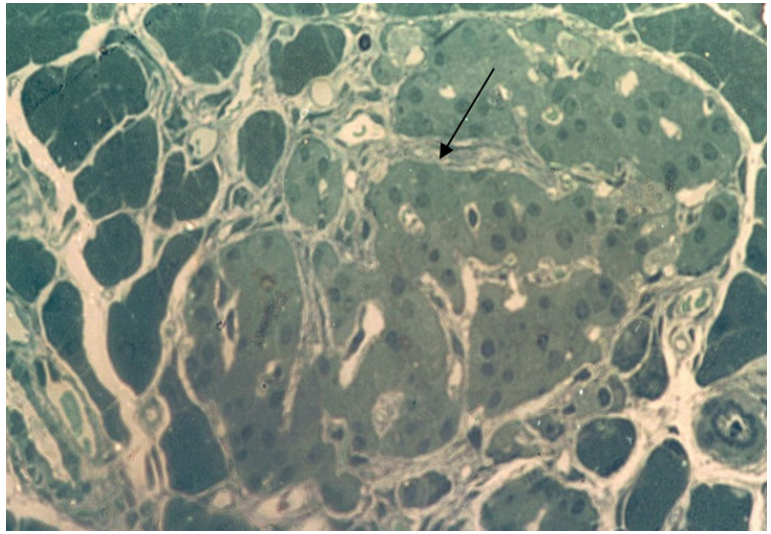

**Рис. 27.** Поджелудочная железа крысы при 16 неделях гипергликемии.
*Большой островок имеет хорошо выраженную соединительнотканную капсулу, от которой отходят многочисленные прослойки (↑) внутрь. Просвет кровеносных сосудов в островке варьирует. Полутонкий срез. Окраска: метиленовый синий. Увеличение: 400.*

**Рис. 28.** Поджелудочная железа крысы при 16 неделях гипергликемии.
*В прослойках соединительной ткани кровеносные сосуды расширены и заполнены большим количеством форменных элементов крови в виде конгломератов (↑). Полутонкий срез. Окраска: метиленовый синий. Увеличение: 400.*



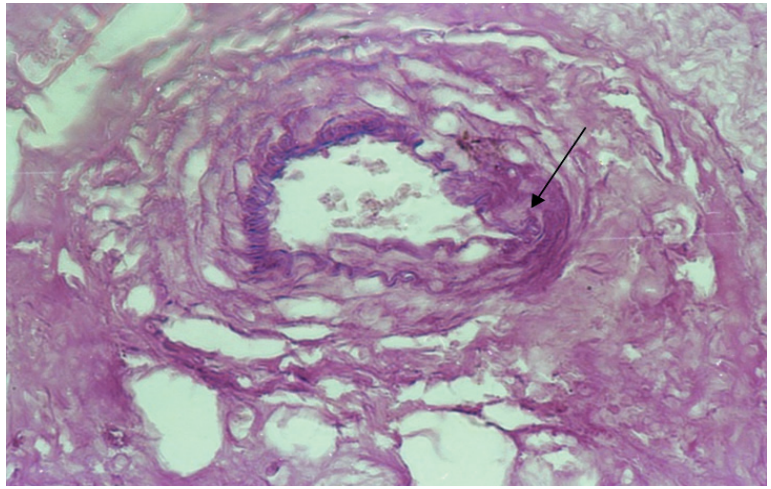

**Рис. 29.** Поджелудочная железа крысы при 16 неделях гипергликемии.
*Во всех оболочках артерий и в прослойках соединительной ткани выявляется высокая реакция на ШИК-позитивные вещества. Особенно большое количество гранул локализуется во внутренней оболочке (↑) и частично в средней. Окраска: ШИК-реакция по Мак-Манусу. Увеличение: 400.*

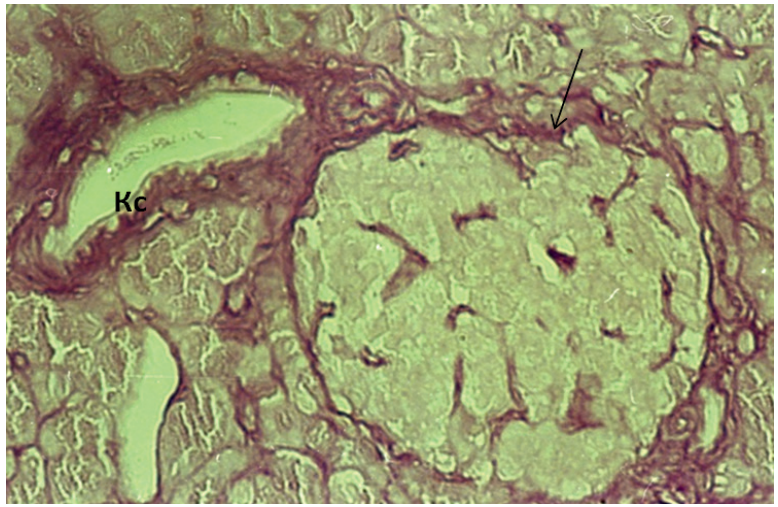


**Рис. 30.** Поджелудочная железа крысы. Гипергликемия 16 недель.
*Островок среднего размера с хорошо выраженной капсулой, в которой выявляется интенсивная реакция на ШИК-положительные вещества (↑). Диффузное увеличение нейтральных полисахаридов в стенках кровеносных сосудов (Кс). Окраска: ШИК-реакция по Мак-Манусу. Увеличение: 400.*

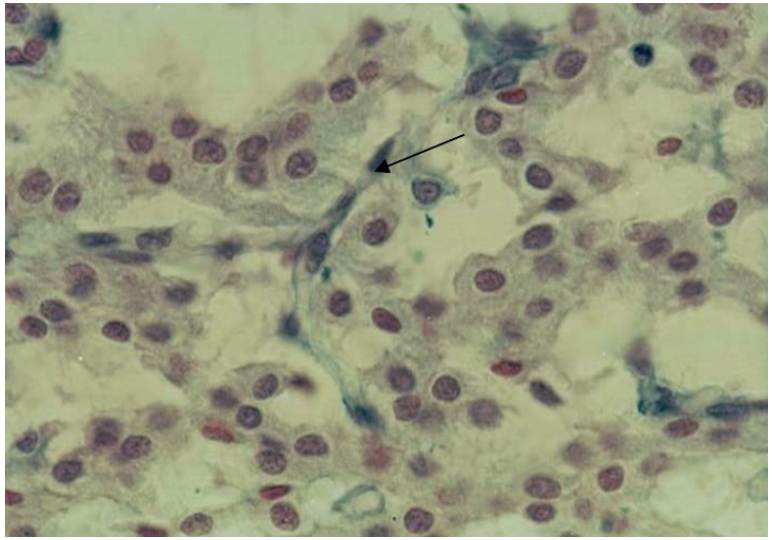

**Рис. 31.** Поджелудочная железа крысы при 16 неделях гипергликемии.
*В некоторых участках островка клетки располагаются неравномерно, просвет капилляров очагово резко расширен. Реакция на гликозаминогликаны по ходу кровеносных сосудов имеет очаговую локализацию (↑). Окраска: альциановым синим по Стидмэну. Увеличение: 1000.*

Появляются два типа В-клеток, имеющих различное строение. В А-клетках выявляются многочисленные гранулы. В Д-инсулоцитах гранулы единичные. Появляются ацинарно-инсулярные клетки. Просвет кровеносных капилляров островка варьирует, в них выявлен застой форменных элементов крови, гипертрофия эндотелиоцитов, плазморрагические повреждения базальной мембраны, перикапиллярный отек. В прослойках соединительной ткани увеличивается количество коллагеновых волокон. В стенке артерий возрастает толщина мышечной оболочки и выявляются дистрофические изменения гладкомышечных клеток. Повышается интенсивность реакции на ШИК-позитивные вещества в стенке кровеносных сосудов, и особенно это выражено в сосудах микроциркуляторного русла.

Введение глюкозы с целью изучения воздействия гипергликемии на панкреатические островки путем представляется наиболее адекватным, так как именно она создает прицельную функциональную нагрузку на инсулинопродуцирующие В-эндокриноциты.



В нашем исследовании гипергликемия в течение 8 недель сопровождается уменьшением числа В-клеток во всех островках. Но вместе с тем появляются достаточно многочисленные малые островки, в которых присутствуют в основном В-клетки, имеющие интенсивную окраску цитоплазмы. Количество В-клеток в островке в норме в постэмбриональном периоде зависит от баланса их новообразования и апоптоза, который прежде всего определяется уровнем гликемии. Новообразование В-клеток в основном происходит вследствие активации деления уже дифференцированных В-инсулоцитов [Гордиенко, В.М., 1978; Веснина, И.А., 2001; Adler, A.I., 2000; Lipsett, M., 2002; Rooman, I., 2002; Chong, A.S., 2006; Veld,P., 2015]. Гипергликемия оказывает на В-клетки митогенное действие при сахарном диабете, поэтому они утрачивают способность пролиферировать со скоростью, соизмеримой со скоростью их убыли. И как результат этого процесса происходит новообразование В-инсулоцитов путем дифференцировки клеток протоков поджелудочной железы [Демидова, И.Ю., 2000; Гольдберг, Е.Д., 2006; Wu, X., 2009].

В ходе эксперимента в большинстве инсулоцитов наблюдаются дистрофические изменения в цитоплазме. Появляется значительная вариабельность в структуре В-клеток, причем наиболее выраженные изменения отмечаются в гранулах. В большинстве случаев число гранул в В-клетках резко снижается, возрастает электронная плотность секреторного материала и изменяется площадь, занятая им. Известно, что в стадии подготовки к секреции гранулы теряют электронную плотность, начинается фаза гранулолизиса, которая сопровождается выходом содержимого гранул в цитоплазму и далее в перикапиллярное пространство. Учитывая вышесказанное, есть основания предположить о снижении функциональной активности этих В-клеток. В ряде случаев секреторный материал в гранулах практически отсутствует. Появление малых островков, содержащих большое число гранул с высокой осмиофильностью секреторного материала, по всей видимости, указывает на активацию гранулопоэза в инсулоцитах. Вероятно, что в таком случае могут возникать периодически подъемы уровня инсулина, что, вероятно, приводит

к гиперинсулинемии [Гордиенко, В.М., 1978; Пузырев, А.А., 2006; Галстян, Г.Р., 2008]. А-клетки в этот период довольно многочисленны и содержат большое число секреторных гранул, что позволяет предположить о секреции ими глюкагона. Необходимо учитывать тот факт, что глюкагон оказывает стимулирующее влияние на состояние секреции В-клеток.

В крупных и средних островках возрастают прослойки соединительной ткани, в которых увеличивается число ШИК-позитивных гранул, наблюдаются зоны мукоидного набухания. Кровеносные сосуды и особенно капилляры в островках расширены, часто в них выявляются большие скопления эритроцитов. Наблюдается выраженный периваскулярный и перикапиллярный отек. Все эти признаки свидетельствуют как о поражении как крупных сосудов, так и сосудов микроциркуляторного русла. Нейтральные полисахариды в основном поступают из кровеносного русла, поэтому увеличение ШИК-положительных веществ в стенке кровеносного сосуда идет опережающим темпом в условии гипергликемии. И как следствие замедляется транспорт интерстициальной жидкости через стенку сосудов, нарушаются обменные процессы, возникает периваскулярный и перикапиллярный отек [Генык, С.Н., 1989; Бобырева, Л.Е., 1996; Салтыков, Б.Б., 2000; Jialal, I., 1989]. Постоянное присутствие в крови повышенного количества глюкозы, ее «пиковые» подъемы приводят к нарастанию значительных структурных поражений сосудов.

При удлинении срока эксперимента до 16 недель более значительно уменьшается число клеток в островках. Считают, что у взрослой особи происходит медленное обновление популяций инсулоцитов, а при сахарном диабете появляется недостаточность В-клеток. Доказано, что при сахарном диабете гибель В-клеток происходит посредством апоптоза. Известно, что В-клетки делятся и медленно развиваются, их особенностью является очень длительный предрепликационный, рефрактерный период [30, Wu, X., 2009; Veld,P., 2015].

Более часто выявляются дистрофические изменения в цитоплазме и ядрах В-клеток. В последних даже может возрастать число



специфических гранул, большинство из которых имеют небольшой размер и высокую электронную плотность «ядра». Хроническая гипергликемия значительно снижает способность оставшихся В-клеток отвечать секрецией инсулина на острую стимуляцию глюкозой, что ведет к накоплению секреторных гранул в цитоплазме инсулоцитов. Наблюдаются структурные изменения в А-клетках, достаточно часто их гранулы локализуются около клеточной оболочки, что свидетельствует об их секреторной активности. Увеличение содержания гормона в А-клетках зависит от тяжести процесса и определяется, по-видимому, степенью снижения секреции инсулина, т.к. известно, что глюкагон является не только наиболее мощным гликемическим фактором, но и оказывает еще стимулирующее влияние на В-клетки, что является одним из компенсаторных механизмов при гипергликемии. Появляются многочисленные ацинарно-инсулярные клетки с признаками функциональной активности, возможно, это результат компенсации при снижении новообразования инсулоцитов островков либо способ дублирования структур для обеспечения сниженной функции органа [Гордиенко, В.М., 1978; Колесник, Ю.М., 1996; Колесник, Ю.М., 2004]. В соединительной ткани островков увеличивается число коллагеновых волокон, усиливается реакция на гликозаминогликаны (ГАГ), возрастает количество ШИК-позитивных веществ (табл. 6).

Известно, что длительная гипергликемия сопровождается развитием метаболических нарушений, в частности, происходит усиление неферментативного гликозилирования белков и, в первую очередь, белков крови, в частности, гемоглобина. А это, в конечном счете, приводит к ухудшению кислородно-транспортной функции крови и развитию гипоксии тканей, особенно тех, которые обеспечивают трофику [Генык, С.Н., 1989; Бреговский, В.Г., 2001; Шестакова, Е.А., 2012; Estacio, R.O., 2000]. Есть данные, указывающие, что при сахарном диабете нарушается соотношение между процессами анаболизма и катаболизма ГАГ в базальных мембранах кровеносных сосудов. Известно, что продукты свободно-радикального окисления, а их количество увеличивается при гипергликемии, вызывают дезорганизацию соединительной ткани, в частности, влияют на ГАГ,

распад которых может привести к дегенерации внеклеточного матрикса и увеличению его проницаемости. По мнению ряда авторов, усиление склеротических процессов при сахарном диабете является следствием нарушения баланса между образованием и разрушением коллагеновых волокон на фоне изменения углеводного обмена [Геллер, Л.И., 1975; Баранов, В.Г., 1983; Дедов, И.И., 2006; Липатов, Д.В., 2012]. При длительной гипергликемии наблюдается сужение кровеносных капилляров за счет диффузного увеличения подэндотелиальных пространств. Большинство кровеносных сосудов расширены, заполнены большим числом форменных элементов крови, склеенных в конгломераты. В артериальных сосудах наблюдается утолщение мышечной оболочки, периваскулярный отек и увеличение уровня реакции на ШИК-положительные вещества. Высокая концентрация глюкозы оказывает разнонаправленное действие на биосинтез и метаболизм белков и ГАГ базальных мембран сосудов, а также межклеточного матрикса, что в конечном счете приводит к повышению проницаемости и развитию ангиопатий, в морфологическом проявлении которых есть несколько важных моментов. Во-первых, отмечается утолщение базальной мембраны, значение которой для сосудов микроциркуляторного русла весьма велико, т.к. она обеспечивает структурную стабильность сосудистой стенки, а также адгезивность эндотелиальных клеток к ее регенерирующим слоям, необходимую для восстановления внутреннего слоя сосудов после их повреждения. Именно повышение концентрации глюкозы приводит к усилению биосинтеза таких компонентов базальной мембраны эндотелиальных клеток, как фибронектин, коллаген IV и ламинин, что, вероятно, и обусловливает ее утолщение [Салтыков, Б.Б., 1984; Ефимов, А.С., 1989; Салтыков, Б.Б., 2000; Бреговский, В.Г., 2001; Подгребельный, А.Н., 2005]. Нередко наряду с утолщением базальной мембраны наблюдается ее расщепление на слои, между которыми определяются коллагеновые волокна. Второй момент – это повышение проницаемости сосудов, обусловленное дисфункцией эндотелиальных клеток и экстрацеллюлярного матрикса. А поскольку клетки сосудистого эндотелия являются независимым от инсулина потребителем глюкозы, при гипергликемии резко возрастает и внутриклеточное содержание этого моносахарида, поэтому клетки эндотелия становятся преобладающими мишенями глюкозотоксичности [Геллер, Л.И., 1975; Лысенко, Л.В., 1990; Салтыков, Б.Б., 2000; Балаболкин, М.И., 2004; Гордюнина, С.В., 2012].



Характер морфологических изменений при стойкой гипергликемии на фоне развивающихся компенсаторно-приспособительных реакций свидетельствует о прогрессировании патологических процессов в клетках и кровеносных сосудах островков поджелудочной железы. Таким образом, биологическая сущность компенсаторно-приспособительных реакций в одних случаях может быть целесообразной и привести к положительным результатам, в других – превратить этот процесс в противодействие организма и, как результат, развитие повреждений.

## Дигидрокверцетин и его роль в коррекции осложнений гипергликемии и сахарного диабета

Целью терапии СД является достижение максимального снижения гипергликемии до уровня, наблюдаемого у практически здорового человека, что должно сопровождаться уменьшением частоты сосудистых осложнений диабета. Традиционное гипогликемическое лечение не препятствует развитию диабетической микроангиопатии (ДМА) и лишь несколько замедляет его при хорошей компенсации метаболических нарушений. Даже при применении ангиопротекторов и при достаточной стабилизации метаболических сдвигов отмечается прогрессирование ДМА [Горбенко, Н.И., 1999; Демидова, И.Ю., 2000; Недосугова, Л.В., 2004; Смолянский, Б.Л., 2004; Аметов, А.С., 2005; Дмитриев, Л.Ф., 2005; Жестовский, С. С., 2007; Балаболкин, М.И., 2008; Гавровская, Л.К., 2008; Недосугова, Л.В., 2008; Шестакова, Е.А. 2012; Estacio, R.O., 2000; Calafiore, R., 2004; Faerch, K., 2009; Fonseca,V., 2011; Phung, O.J., 2014].

Следовательно, препараты, влияющие в основном на гемокоагуляцию, не обеспечивают достаточную профилактику поражения микроциркуляторного русла, что требует дальнейшей разработки лекарственных средств, «укрепляющих» сосудистую стенку.

Биофлавоноиды - естественные защитники от «оксидативного стресса», вызванного возрастанием в организме количества свободных радикалов.

Последние годы характеризуются возрастающим интересом исследователей к окислительному стрессу как одному из ключевых механизмов развития диабетических микроангиопатий [Балаболкин, М.И., 2003; Лукьянова, Л.Д., 2007; Волчегорский, И.А., 2008; Андросова, О.Г. 2014; Мазо, В.К., 2014; Orci, L., 1974; Rice-Evans, CA., 1995; Blostein-Fujii, A., 1999; Fushiya, S., 1999; Liang, Y.C., 1999; Wang, J.Y., 2014]. Это неудивительно, поскольку образующиеся в результате самоокисления глюкозы высокореактивные продукты окислительной деградации липидов и свободные радикалы кислорода оказывают повреждающее действие на эндотелий сосудов и участвуют в формировании инсулинорезистентности – основного патогенетического звена сахарного диабета 2 типа. Установление ангиотропности липидных перекисей привело к прогрессу в области антиоксидантной терапии сахарного диабета. Было, в частности, показано, что с помощью антиоксидантов можно добиться выраженного клинического эффекта у больных сахарным диабетом. Не все антиоксиданты в одинаковой степени тормозят развитие микро- и макроангиопатий.

В настоящее время наибольшие надежды возлагаются не на синтетические, а природные антиоксиданты [Нифантьев Э.Е. и др., 2002; Уминский, А.А., 2007; Волчегорский, И.А., 2008; Роговский, В.С., 2013; Мазо, В.К., 2014; Nijveldt, R.J., 2001]. Среди природных антиоксидантов растительного происхождения особый интерес представляют биофлавоноиды, которые не только «улавливают» свободные радикалы кислорода, его так называемые «активные формы», но и благоприятно влияют на сосудистую стенку и систему гемостаза.

Широкое поле деятельности для поиска новых антиоксидантных препаратов представляют соединения флавоноидной природы растительного происхождения, среди которых не последнее место занимает дигидрокверцетин (ДКВ). Он представляет собой липофильное вещество, обладающее весьма ценными качествами: во-



первых, ДКВ проявляет высокую антиокислительную активность, устойчив к автоокислению и малотоксичен. Во-вторых, богатым сырьем для промышленного получения ДКВ может служить древесина лиственницы сибирской и даурской. Дигидрокверцетин выпускается компанией «Аметис» согласно ТУ 2455-003-4875962-04, имеет государственный регистр лекарственных средств РФ.

Дигидрокверцетин - основное флавоноидное соединение древесины лиственницы сибирской и даурской, его содержание составляет до 3,5% от массы абсолютно сухой древесины. Флавоноиды снижают агрегацию форменных элементов крови, уменьшая отрицательный заряд стенки кровеносных сосудов, они препятствуют тромбообразованию, а также снижают сосудистую проницаемость, чем объясняется их противоотёчное, противовоспалительное и противоаллергическое действие [Нифантьев Э.Е. и др., 2002; Теселкин, Ю.О., 1996; Уминский, А.А., 2007; Жанатаев, А.К., 2008; Черникова, Н.А., 2010; Нифантьев, Э.Е., 2012].

В результате экспериментального доклинического изучения ДКВ было показано, что препарат обладает антиоксидантными свойствами, капилляропротекторной и противоотечной активностью, превосходящей активность кверцетина. ДКВ по своим химическим свойствам является исключительно активным антиоксидантом [Теселкин, Ю.О., 1996; Волчегорский, И.А., 2008; Мазо, В.К., 2014; Wang, J.Y., 2014], т.е. веществом, связывающим свободные радикалы и лишающим их вредоносной активности. При этом уровень антиоксидантной активности позволяет поставить его на первые позиции среди веществ схожего спектра действия. Антиоксидантное действие ДКВ связывают с их способностью акцептировать свободные радикалы и/или хелатировать ионы металлов, катализирующих процессы окисления. Предполагается, что механизм антиокислительного действия дигидрокверцетина заключается в перехвате липидных радикалов. В ряде исследований показано, что увеличение устойчивости тканей организма к повреждающему воздействию повышенного содержания сахара в крови, вызываемое ДКВ, дает возможность снизить вероятность заболевания диабетом, а также облегчить течение развившихся осложнений [Уминский, А.А., 2007].

## При гипергликемии на фоне введения дигидрокверцетина в течение 8 недель

Применение на фоне гипергликемии дигидрокверцетина приводит к увеличению числа и размера в основном больших и в меньшей степени средних островков, многие из которых располагаются около выводных протоков железы (рис. 32, 33). Достоверно возрастает число клеток в островках: в больших до 150,3 ± 5,4; в малых до 15,3 ± 1,8, у интактных крыс их количество соответственно составляет 95,1 ± 4,8 и 7,8 ± 2,1 (табл. 4). Большинство клеток островков имеют характерное для нормы строение, капсула островков тонкая и в подкапсульной зоне диффузно расположены многочисленные, небольшого размера, клетки (рис. 34). Применение альдегид-фуксина для оценки В-клеток позволило выявить, что они в составе островков преобладают, имеют в большинстве случаев интенсивную окраску (рис. 35). Большая часть В-инсулоцитов в своей цитоплазме содержит многочисленные гранулы, количество которых составляет 48,1 ± 2,3 на площади 10 мкм$^2$ (табл. 5). Причем число гранул, имеющих среднюю плотность секреторного материала, равно 29,8 ± 3,07, что почти на 40% больше, чем при гипергликемии, без применения дигидрокверцетина. Гранулы обычно располагаются диффузно, но наиболее крупные скопления отмечены около клеточной оболочки, в местах, где есть зоны увеличения межклеточного пространства и в периваскулярной зоне (рис. 36, 37). В большинстве гранул средняя площадь секреторного материала составляет 48200 ± 278 нм$^2$, в то время как при гипергликемии в контроле этот показатель колебался в интервале от 25800 ± 337 нм$^2$ до 37000 ± 475 нм$^2$ (табл. 5). Ядра В-клеток преимущественно округлой формы, гипертрофированы, и их площадь равна 28,2 ± 2,1 мкм$^2$, при гипергликемии в контроле этот показатель колебался от 12,6 ± 2,7 мкм$^2$ до 23,2 ± 4,5 мкм$^2$. Границы ядерной оболочки неровные, а в некоторых участках нечеткие. Достаточно часто выявляются признаки секреции содержимого гранул в межклеточное пространство.



*Таблица 4*

**ЧИСЛО КЛЕТОК В СОСТАВЕ РАЗЛИЧНЫХ ОСТРОВКОВ ПОДЖЕЛУДОЧНОЙ ЖЕЛЕЗЫ ЭКСПЕРИМЕНТАЛЬНЫХ ЖИВОТНЫХ**

| Объект / Группы животных | Размер островков | | |
|---|---|---|---|
| | Большие | Средние | Малые |
| Гипергликемия 8 недель (контроль 1) | 95,1 ± 4,8 | 50,2 ± 5,6 | 7,8 ± 2,1 |
| Гипергликемия 8 недель на фоне дигидрокверцетина | 150,3 ± 5,4* | 45 ± 3,7 | 15,2 ± 1,8* |
| Гипергликемия 16 недель (контроль 2) | 85,4 ± 5,1 | 35,2 ± 4,9 | 7,4 ± 2,6 |
| Гипергликемия 16 недель на фоне дигидрокверцетина | 185,3 ± 7,5** | 72,3 ± 3,7** | 18,7 ± 2,2** |

* p< 0,05 по сравнению с 1 контрольной группой
** p< 0,05 по сравнению со 2 контрольной группой

*Таблица 5*

**МОРФОМЕТРИЧЕСКАЯ ХАРАКТЕРИСТИКА В – КЛЕТОК ПАНКРЕАТИЧЕСКИХ ОСТРОВКОВ У ЭКСПЕРИМЕНТАЛЬНЫХ ЖИВОТНЫХ (на площади 10 мкм$^2$)**

| Показатели / Группы животных | Общее число гранул | Гранулы с высокой плотностью | | Гранулы со средней плотностью | | Площадь секреторного материала одной гранулы в нм$^2$ |
|---|---|---|---|---|---|---|
| | | Количество | в % | Количество | в % | |
| Гипергликемия 8 недель (контроль 1)<br>-1 тип клеток<br>-2 тип клеток | <br>14,5 ± 1,8<br>46,6 ± 3,8 | <br>10,6 ± 1,7<br>34,6 ± 2,7 | <br>73,1<br>74,2 | <br>3,8 ± 0,8<br>12,1 ± 0,8 | <br>26,7<br>25,9 | <br>25800 ± 337<br>37000 ± 475 |
| Гипергликемия 8 недель на фоне дигидрокверцетина | 48,1 ± 2,3 | 18,2 ± 1,24* | 37,8 | 29,9 ± 3,07* | 62,1 | 48200 ± 248* |
| Гипергликемия 16 недель (контроль 2) | 34,6 ± 2,7 | 21,8 ± 1,87 | 63,0 | 12,8 ± 2,5 | 37,0 | 36600 ± 517<br>16450 ± 306 |
| Гипергликемия 16 недель на фоне дигидрокверцетина | 51,6 ± 4,05** | 25,75 ± 4,1 | 49,9 | 25,8 ± 0,7** | 50,1 | 33900 ± 475** |

* p< 0,05 по сравнению с 1 контрольной группой
** p< 0,05 по сравнению со 2 контрольной группой

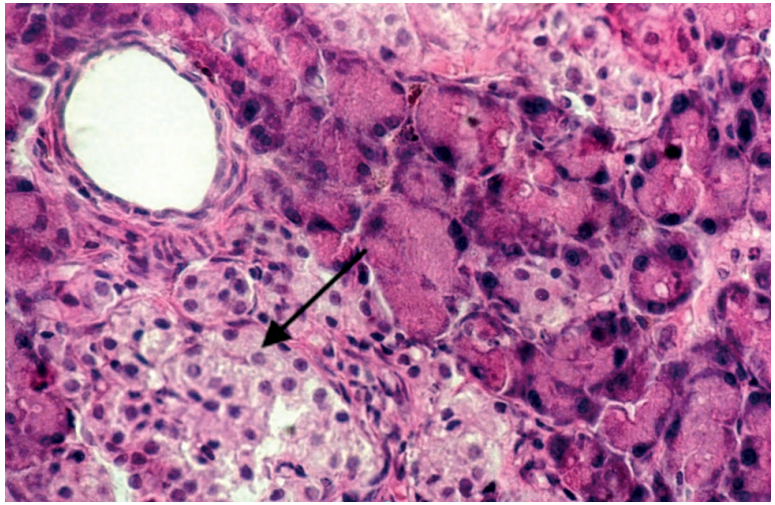

**Рис. 32.** Поджелудочная железа крысы при 8 неделях гипергликемии на фоне введения дигидрокверцетина.
*Выявляются крупные островки (↑), большинство из которых располагается рядом с выводными протоками железы. Окраска: гематоксилин и эозин. Увеличение: 400.*

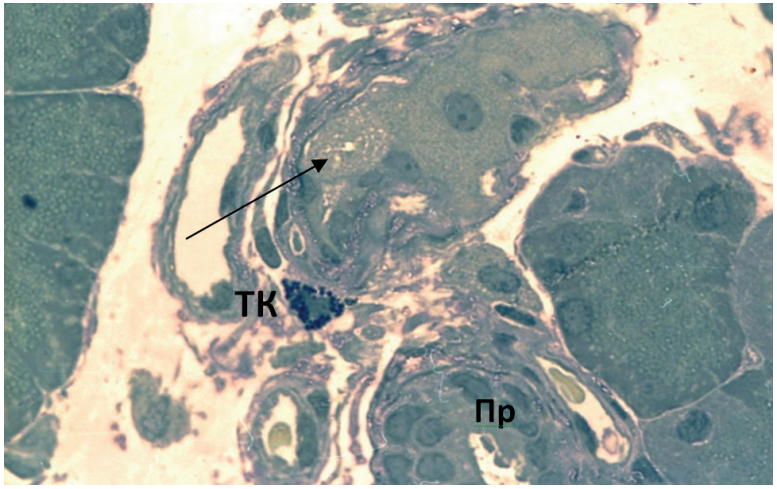


**Рис. 33.** Поджелудочная железа крысы при 8 неделях гипергликемии на фоне введения дигидрокверцетина.
*Рядом с выводным протоком (Пр), между ацинусами, располагается маленький островок, имеющий тонкую капсулу, капилляры островка умеренно расширены (↑). В прослойке соединительной ткани располагается тучная клетка (ТК). Полутонкий срез. Окраска: метиленовый синий. Увеличение: 1000.*



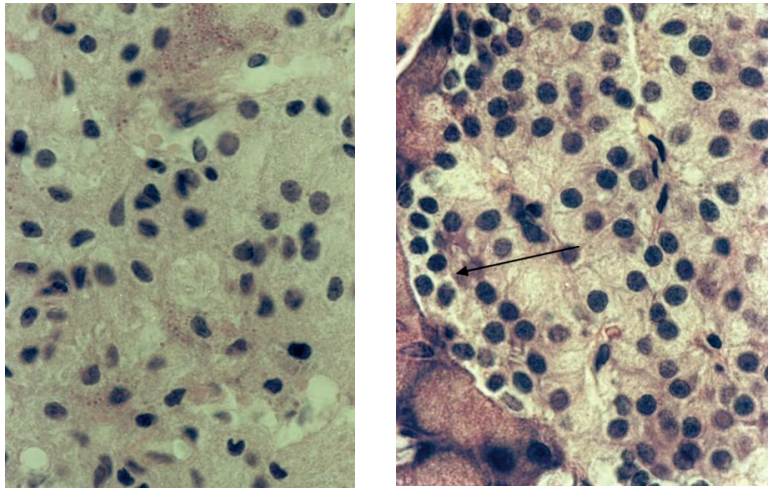

А Б

**Рис. 34 А.** Поджелудочная железа крысы при 8 неделях гипергликемии.
**Рис. 34 Б.** Поджелудочная железа крысы при 8 неделях гипергликемии на фоне введения дигидрокверцетина.
*Большой островок содержит многочисленные клетки, прослойки соединительной ткани между клетками тонкие, много кровеносных сосудов. В подкапсулярной зоне большое число небольших клеток (↑). Окраска: гематоксилин и эозин. Увеличение: 1000.*

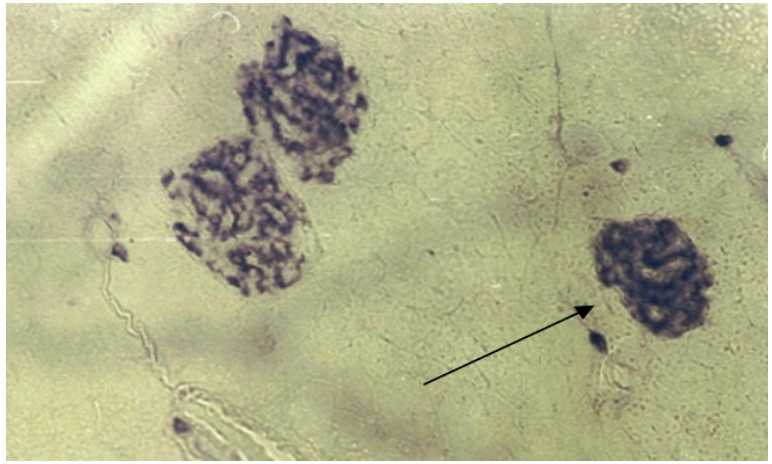

**Рис. 35.** Поджелудочная железа крысы при 8 неделях гипергликемии на фоне введения дигидрокверцетина.
*Между ацинусами располагаются небольшие островки, содержащие многочисленные интенсивно окрашенные В-клетки (↑). Окраска: альдегид-фуксином по Gabe. Увеличение: 600.*

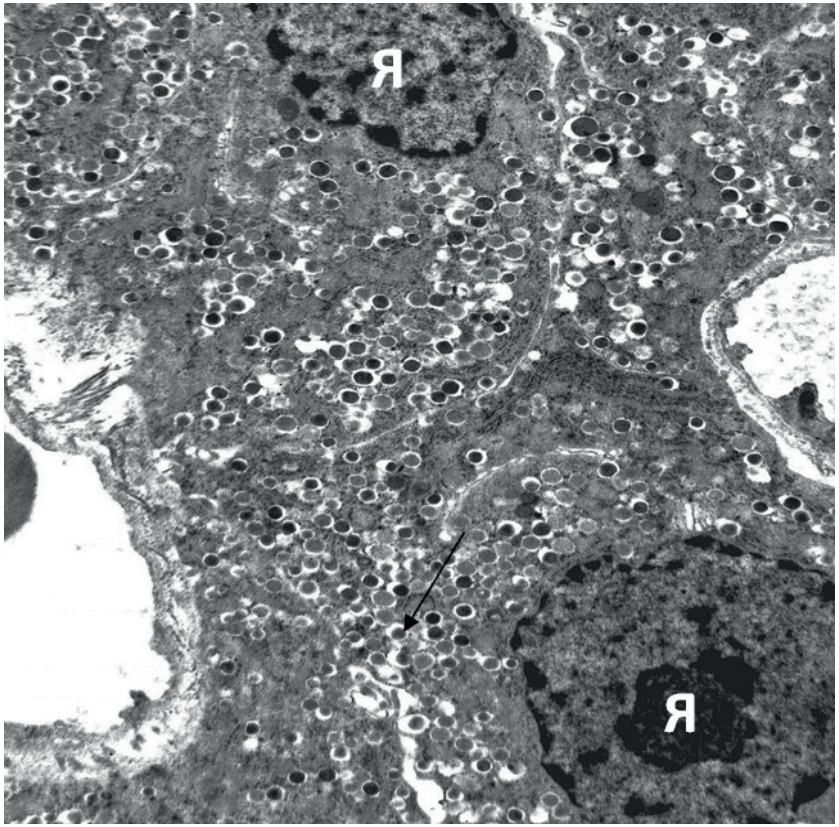


**Рис.36**. Поджелудочная железа при гипергликемии 8 недель на фоне введения дигидрокверцетина.
*Ядра В-клеток (Я) имеют неровные контуры, гранулы в цитоплазме располагаются диффузно. Наблюдается секреция содержимого гранул в межклеточное пространство (↑). Секреторный материал большинства из них имеет среднюю плотность. Окраска: уранилацетат, цитрат свинца. Увеличение: 4000.*

Необходимо отметить, что в ряде клеток есть признаки вакуолизации, дистрофии органоидов, уменьшение числа гранул (рис. 37), но данные изменения встречаются значительно реже, чем при гипергликемии без применения дигидрокверцетина. А-клетки - немногочисленные.

Реакция на гликозаминогликаны в островке имеет очаговую локализацию и усиливается в соединительной ткани по ходу кровеносных сосудов. Интенсивность реакции на ШИК-позитивные вещества в островках умеренная, имеет тенденцию к снижению, хотя значительно выше, чем у интактных животных. Кровеносные капилляры островка расширены, в просвете выявляются единичные форменные элементы. Наблюдается очаговое расширение перикапиллярного пространства, обычно в этом участке наблюдается скопление гранул в В-клетках около клеточной оболочки и признаки секреции.






**Рис. 37.** Поджелудочная железа при гипергликемии 8 недель на фоне введения дигидрокверцетина.
*В-клетка (Вк) с большим числом гранул в цитоплазме, часть из которых располагается в околомембранном пространстве. Перикапиллярное пространство (Пп) очагово расширено. Наблюдаются признаки секреции. Рядом расположенный В-инсулоцит (Ви) содержит единичные гранулы. Окраска: уранилацетат, цитрат свинца. Увеличение: 5000.*

РЕЗЮМЕ. Таким образом, при гипергликемии на фоне применения дигидрокверцетина отмечается рост числа и размера островков, увеличение в них количества В-клеток и числа гранул, имеющих среднюю электронную плотность. Часто наблюдаются признаки секреции содержимого гранул. Незначительно увеличивается содержание гликозаминогликанов и снижается интенсивность реакции на ШИК-положительные вещества в соединительной ткани и стенке кровеносных сосудов.

## При гипергликемии на фоне введения дигидрокверцетина в течение 16 недель.

На фоне стойкой гипергликемии применение дигидрокверцетина в течение 16 недель приводит к появлению преимущественно больших островков различной формы, образующихся вокруг выводных протоков экзокринного отдела (рис. 38). В составе всех островков почти в два раза увеличивается число клеток: в больших до 185,3 ± 7,5; в средних до 72,3 ± 3,7; в малых до 18,7 ± 2,2 (табл. 4). Выявление В-клеток показало, что в больших островках они локализуются чаще в виде очагов. В средних островках В-инсулоциты располагаются в центре, большинство клеток содержит многочисленные базофильные гранулы (рис. 39). Часть инсулоцитов островков имеют вакуолизированную цитоплазму (рис. 40). Между ацинусами и в структуре ацинусов появляются одиночно расположенные, а иногда объединенные в маленькие островки клетки со слабобазофильной цитоплазмой, содержащие мелкие гранулы (рис. 41); а также крупные клетки с очень светлой цитоплазмой, эксцентрично расположенным ядром и многочисленными гранулами, сконцентрированными около оболочки (рис. 42). Число гранул в В-клетках возрастает до 51,6 ± 4,05 на площади 10 мкм$^2$, при гипергликемии этот показатель равен 34,6 ± 2,7. Причем содержится почти равное число гранул высокой и средней электронной плотности осмиофильного содержимого, в то время как при гипергликемии в контроле преобладают гранулы с высокой плотностью.



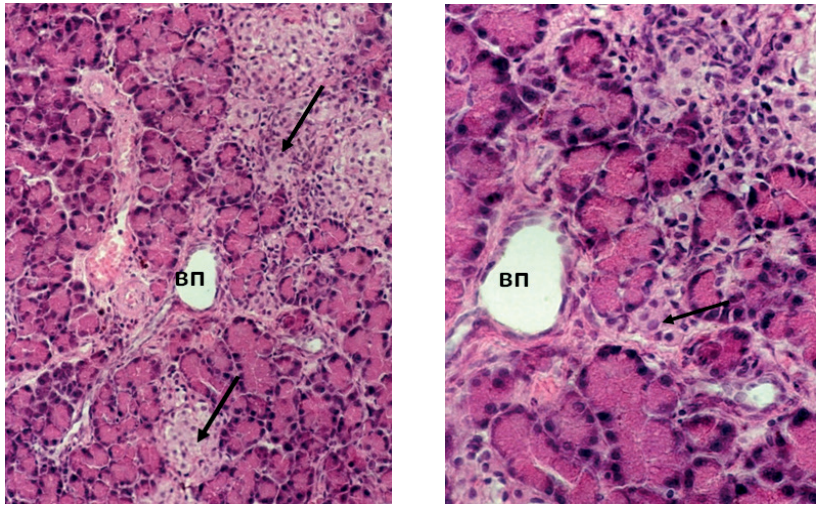


А Б

**Рис. 38 А, Б.** Поджелудочная железа крысы при 16 неделях гипергликемии на фоне введения дигидрокверцетина.
*Островки в основном располагаются вокруг выводных протоков (ВП), имеют неправильную форму (↑). Окраска: гематоксилин и эозин. Увеличение: А-200; Б-400.*

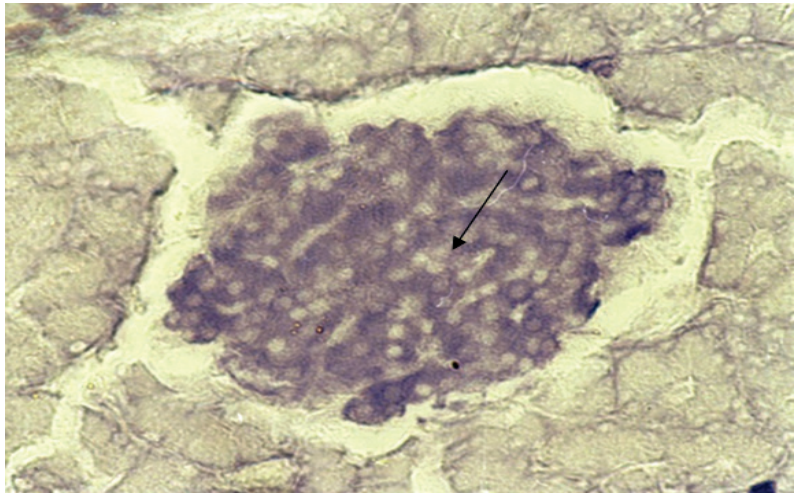

**Рис. 39.** Поджелудочная железа крысы при 16 неделях гипергликемии на фоне введения дигидрокверцетина.
*В-клетки в большом количестве сконцентрированы в центральной части островка и имеют интенсивную базофильную окраску (↑). Окраска: альдегид-фуксином по Gabe. Увеличение: 600.*

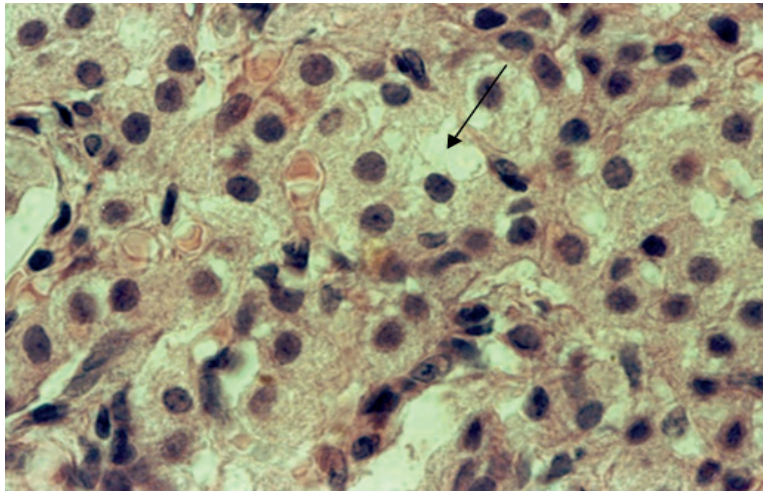

**Рис. 40.** Поджелудочная железа крысы при 16 неделях гипергликемии на фоне введения дигидрокверцетина.
*Большой островок содержит многочисленные клетки, часть из которых имеет вакуолизированную цитоплазму (↑). В подкапсульной зоне небольшие скопления мелких клеток (МК). Окраска: гематоксилин и эозин. Увеличение: 1000.*

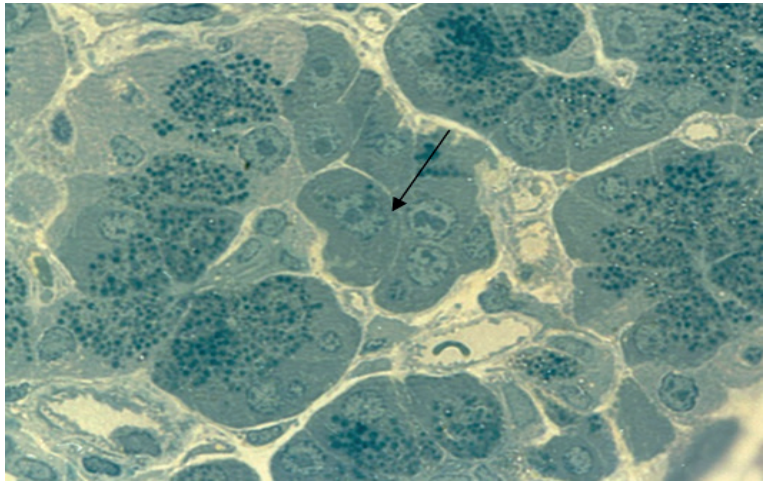

**Рис. 41**. Поджелудочная железа крысы при 16 неделях гипергликемии на фоне введения дигидрокверцетина.
*Выявляются одиночно расположенные и собранные в виде малых островков клетки со слабо базофильной цитоплазмой в составе ацинуса (↑). Кровеносные капилляры расположены в прослойках между клетками, имеют обычное строение. Полутонкий срез. Окраска: метиленовый синий. Увеличение: 1000.*



В-клетки содержат специфические гранулы, в которых средняя площадь секреторного материала составляет 33900 ± 475 нм$^2$ (табл. 5). Гранулы располагаются группами, иногда образуют конгломераты (рис. 42). Границы между клетками четкие, очагово расширены, около этих участков наблюдается скопление гранул и выявляются признаки секреции (рис. 43). В некоторых клетках отмечаются дистрофические изменения, набухание митохондрий, число гранул в них незначительное. Ядра В-клеток имеют округлую форму, гипертрофированные, их средняя площадь равна 26,4 ± 3,8 мкм$^2$, четко выявляется ядрышко. Цитоплазма А-клеток светлая, в ней содержатся немногочисленные гранулы. Кровеносные сосуды умеренно расширены, имеют небольшой диаметр с единичными форменными элементами крови в просвете, периваскулярный отек выявляется в виде небольших очагов. В кровеносных капиллярах эндотелиальные клетки гипертрофированы, околоэндотелиальное пространство очагово расширено (рис. 44). Пучки коллагеновых волокон в прослойках соединительной ткани небольшие. Изменяется интенсивность реакции на ШИК-позитивные вещества и гликозаминогликаны. В соединительной ткани и стенках капилляров островков снижается уровень реакции на нейтральные полисахариды, она имеет очаговую локализацию (рис. 45). Содержание гликозаминогликанов в некоторых капиллярах, расположенных по периферии островка, значительно возрастает (рис. 46).

РЕЗЮМЕ. В условиях данного эксперимента значительно увеличивается число клеток в островках и размер самих островков. Число гранул в В-клетках значительное, причем половина из них находится в более зрелом состоянии. В небольшом количестве инсулоцитов отмечаются признаки дистрофии. Увеличивается число ацинарно-инсулярных клеток. Изменения в кровеносных сосудах, в прослойках соединительной ткани и сосудах микроциркуляторного русла значительно меньше, чем в контроле.

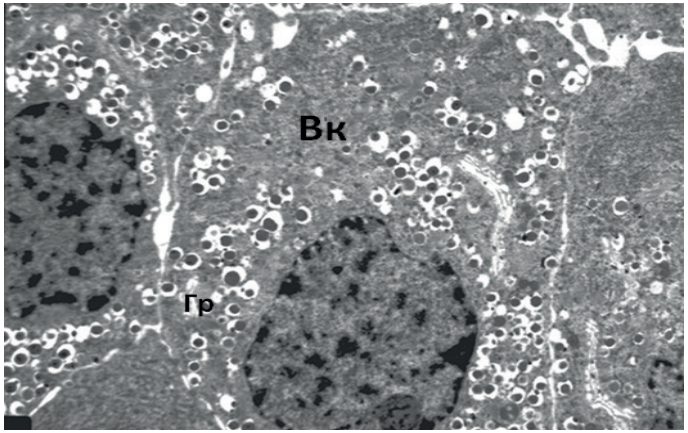


**Рис. 42**. Поджелудочная железа при гипергликемии 16 недель на фоне введения дигидрокверцетина.
*Чётко видны границы В-клеток (Вк). Наблюдаются признаки секреции в межклеточное пространство, которое очагово расширено. Специфические гранулы (Гр) располагаются диффузно либо образуют крупные скопления. Окраска: уранилацетат, цитрат свинца. Увеличение: 5000.*

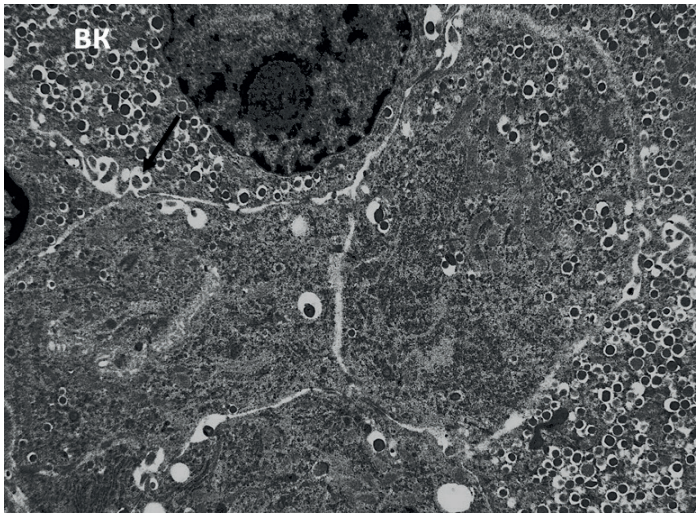


**Рис. 43.** Поджелудочная железа при гипергликемии 16 недель на фоне введения дигидрокверцетина.
*Чётко видны границы В-клеток (Вк). Большинство клеток содержит многочисленные гранулы. Наблюдаются признаки секреции гранул в межклеточное пространство (↑). В некоторых В-инсулоцитах число гранул незначительное, есть дистрофические изменения в цитоплазме. Окраска: уранилацетат, цитрат свинца. Увеличение: 5000.*



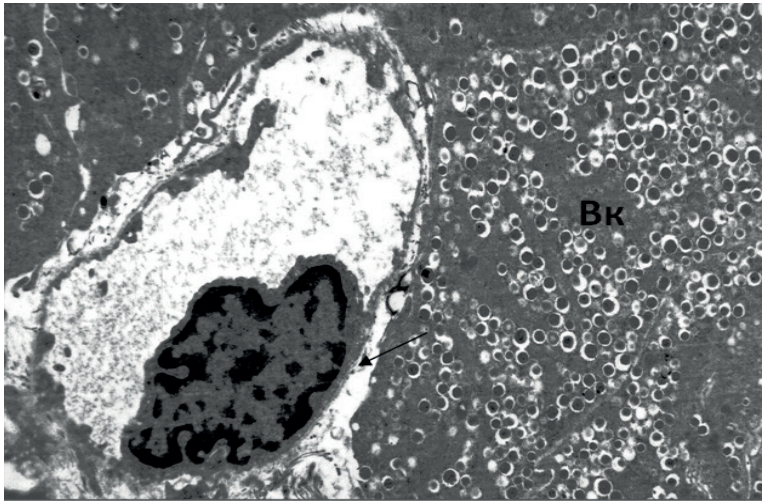


**Рис. 44.** Поджелудочная железа при гипергликемии 16 недель на фоне введения дигидрокверцетина.
*Многочисленные гранулы В-клеток (Вк) заполняют всю цитоплазму. Ядро эндотелиальной клетки набухшее. Околоэндотелиальное пространство очагово расширено (↑). Окраска: уранилацетат, цитрат свинца. Увеличение: 6000.*

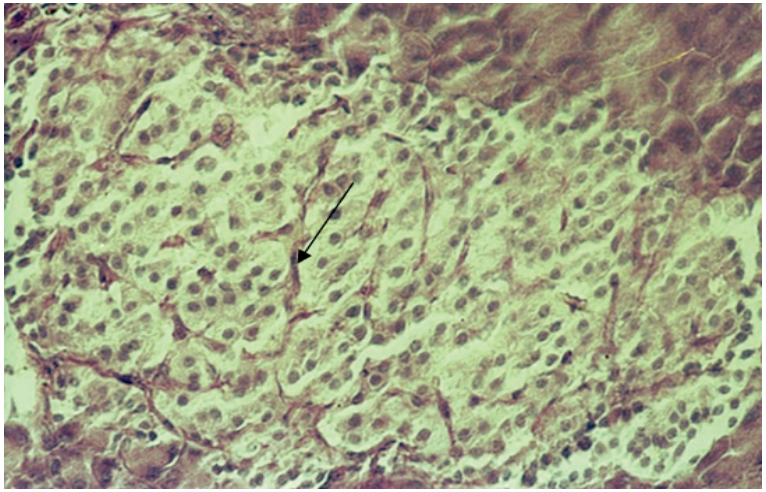

**Рис. 45.** Поджелудочная железа крысы при 16 неделях гипергликемии на фоне введения дигидрокверцетина.
*Реакция на ШИК-положительные вещества в небольших прослойках соединительной ткани, в стенке кровеносных капилляров и в капсуле выражено умеренно (↑). Окраска: ШИК-реакция по Мак-Манусу с докраской гематоксилином. Увеличение: 200.*

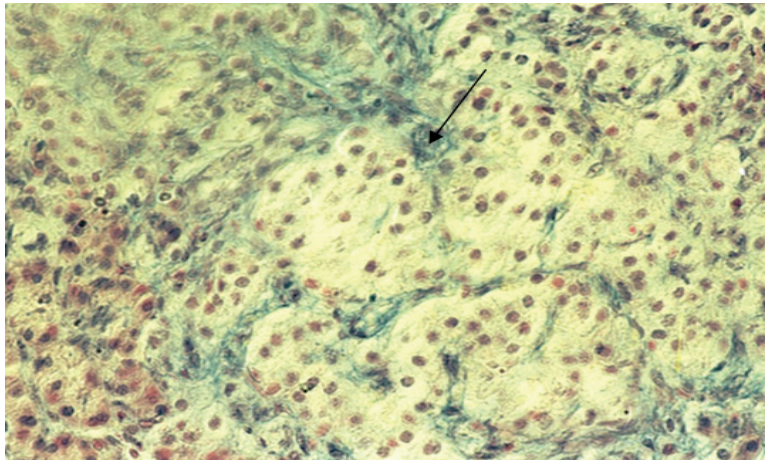

**Рис. 46.** Поджелудочная железа крысы при 16 неделях гипергликемии на фоне введения дигидрокверцетина.
*Реакция на гликозаминогликаны в прослойках соединительной ткани островка и в капсуле выражена умеренно и носит очаговый характер. Более интенсивная реакция выявляется по ходу кровеносных капилляров (↑) островка. Окраска: альциановым синим по Стидмэну. Увеличение: 400.*

Применение в течение 8 недель на фоне гипергликемии дигидрокверцетина, обладающего антиоксидантным действием, приводит к увеличению числа инсулоцитов в различных островках поджелудочной железы. Большинство малых островков располагается рядом или вокруг выводных протоков экзокринного отдела железы. Многие исследователи указывают, что увеличение числа эндокринных клеток осуществляется не только за счет размножения клеток островка, но и при участии быстроделящихся клеток протоков. Доказано, что панкреатические протоковые эпителиоциты дифференцируются в клетки, продуцирующие и секретирующие инсулин [Lipsett, M., 2002; Liu, T., 2007].

Решающую роль в процессе дифференцировки В-клеток играет высокое содержание кислорода, характерное для естественного микроокружения островков. Повышенное содержание кислорода является сигналом к массовому созреванию стволовых клеток [Fraker, C.A., 2007]. На фоне действия дигидрокверцетина, по сравнению с контрольной группой, значительно снижается число инсулоцитов, в которых выявляются дистрофические изменения в ядре и цитоплазме по сравнению с животными с экспериментальной гипергликемией. Второй положительный момент, который мы отметили при применении дигидрокверцетина, - это то, что большинство В-клеток содержит множество гранул, причем возрастает число гранул, имеющих среднюю электронную плотность содержимого, а также площадь, занятая секреторным материалом. Достаточно часто скопление гранул локализуется около клеточной оболочки, наблюдаются признаки секреции, т.е. картина наиболее типичная для интактных животных. По всей видимости, данные изменения связаны, с одной стороны, с проявлением антиоксидантного эффекта препаратов на В-клетки, с другой - появлением признаков нормализации соединительной ткани и кровеносных сосудов в островках.



Изменения в кровеносных капиллярах выражены значительно ниже, чем в контроле, а именно: они умеренно расширены, в просвете не наблюдаются застойные явления, отмечается незначительное расширение перикапиллярных пространств и небольшая очаговая реакция на ШИК-положительные вещества (табл. 6). Т.е. налицо проявляется ангиопротекторное действие препаратов, что, вероятно, и позволяет снизить гипоксию клеток и тканей. При удлинении эксперимента до 16 недель продолжается тенденция к значительному росту числа клеток в островках, многие из которых имеют базофильную окраску, типичную для В-инсулоцитов.

В части клеток больших островков выявляются дистрофические изменения. Сохраняются многочисленные секреторные гранулы в В-клетках, многие из которых имеют среднюю плотность осмиофильного содержимого. Это свидетельствует об активном как гранулопоэзе, так и гранулолизисе секреторного материала в В-инсулоцитах [Гордиенко, В.М., 1978; Баранов, В.Г., 1983; Аметов, А.С., 2008;Veld, P., 2015]. Достаточно часто многочисленные гранулы локализуются около клеточной оболочки, наблюдаются признаки секреции. Вышесказанное позволяет судить о некоторой компенсации секреторного процесса, развившегося на фоне гипергликемии. На этом фоне увеличение секреции инсулина может способствовать снижению уровня и продолжительности гипергликемического состояния. В эксперименте довольно часто встречаются ацинарно-инсулярные клетки, расположенные между ацинусами, в которых сохраняется небольшое число В-гранул. По мнению ряда авторов, нерегулируемое компенсаторное повышение уровня инсулина в крови может вызвать нарушение метаболических процессов в инсулинозависимых органах [Мазовецкий, А.Г., 1987; Генделека, Г.Ф., 1989; Аметов, А.С., 2002; Гордюнина, С.В. 2012; Kaparianos, A., 2008].

По сравнению с предыдущим сроком эксперимента мы отметили незначительные структурные изменения со стороны сосудов различного звена, т.е. ангиопротекторное действие препаратов оказалось довольно эффективным несмотря на столь продолжительный срок гипергликемии (16 недель). Об этом свидетельствует снижение уровня реакции на ШИК-положительные вещества в стенке сосудов и небольшие очаги периваскулярного отека, отсутствие застойных явлений в сосудах (табл. 6).

На фоне применения дигидрокверцетина структурные изменения в соединительной ткани были менее значительны. Вероятно, действие этого препарата более многогранно, т.к. он является не только антиоксидантом, но и обладает капилляропротекторным действием, уменьшает агрегацию форменных элементов крови, препятствует тромбообразованию, что улучшает кровоснабжение, понижает уровень гипоксии и, возможно, уменьшает явления интоксикации, таким образом повышает устойчивость клеток и тканей к повреждающему действию высокого содержания глюкозы крови [Салтыков, Б.Б., 1984; Суханова, Л.Я., 1988; Балаболкин, М.И., 2003]. Вероятно, при этом нормализуется доставка кислорода к инсулоцитам, что является сигналом для процесса регенерации и дифференцировки В-клеток островков.

*Таблица 6*

**ДОСТОВЕРНОСТЬ ИЗМЕНЕНИЙ ИНТЕНСИВНОСТИ РЕАКЦИИ НА ШИК-ПОЗИТИВНЫЕ ВЕЩЕСТВА И ГЛИКОЗАМИНОГЛИКАНЫ В ОСТРОВКАХ ПОДЖЕЛУДОЧНОЙ ЖЕЛЕЗЫ ИНТАКТНЫХ И ЭКСПЕРИМЕНТАЛЬНЫХ ЖИВОТНЫХ (в условных единицах)**

| | Гликозаминогликаны | | | ШИК-позитивные вещества | | |
|---|---|---|---|---|---|---|
| | Соединительная ткань | Кровеносные капилляры | Капсула | Соединительная ткань* | Кровеносные капилляры | Капсула |
| Гипергликемия * 8 недель (контроль) | ↑ | 0 | 0 | ↑ | ↑ | ↑ |
| Гипергликемия ^ 8 недель на фоне дигидрокверцетина | ↑ | 0 | 0 | ↓ | ↓ | ↓ |
| Гипергликемия * 16 недель (контроль) | 0 | ↑ | 0 | ↑ | ↑ | ↑ |
| Гипергликемия # 16 недель на фоне дигидрокверцетина | ↑ | ↑ | 0 | ↓ | ↓ | ↓ |

*при сравнении с интактными животными;
^ при сравнении с контролем 8 недель;
# при сравнении с контролем 16 недель;
↑достоверное увеличение; ↓ достоверное уменьшение; 0 отсутствие достоверных различий.



# ГЛАВА 4. Гистологическая, гистохимическая, электронно-микроскопическая и морфометрическая характеристика ткани лёгкого крыс

## Морфофункциональная характеристика легкого

Правое лёгкое крысы состоит из 4 долей, левое - из двух. Каждый главный бронх продолжается в каудальную долю данного лёгкого. До этого правый бронх отдаёт 3 ветви к средней, краниальной и добавочной долям лёгкого. Аналогично левый главный бронх отдаёт ветвь, которая идёт к краниальной доле этого лёгкого. В воротах каждого лёгкого главный бронх и его основные ветви вступают в тесный контакт с артериями, которые в этом участке проникают в лёгкое и с венами, его покидающими. Все указанные трубчатые образования окружены плотной соединительной тканью. Весь этот комплекс носит название корня лёгкого. Каждый из долевых бронхов подразделяется на крупные зональные, а затем на внутрилёгочные сегментарные [Вейбель, Э.Р., 1970; Техвер, Ю.Т., 1977; Ерохин, В.В., 1987; Чумасов, Е.И., 2015].

Долевые и сегментарные бронхи имеют стенку, состоящую из тех же оболочек, что и в главных бронхах. Слизистая оболочка включает эпителий, базальную мембрану и собственную пластинку. Эпителий многорядный реснитчатый, содержит многочисленные бокаловидные клетки. Высота его уменьшается по мере перехода от более крупных бронхов к мелким. Собственная пластинка располагается под базальной мембраной и состоит из рыхлой волокнистой соединительной ткани, содержащей коллагеновые, эластические и ретикулярные волокна. Во всех крупных бронхах эластическая сеть хорошо выражена и располагается в виде продольных слоёв под базальной мембраной. Из клеточных элементов собственной пластинки здесь встречаются одиночные фибробласты, макрофаги, тучные клетки, лимфоциты и плазмоциты. Выявляются скопления лимфатических фолликулов.

Особенностью слизистой оболочки долевых бронхов является наличие более развитой, по сравнению с главными бронхами, гладкомышечной ткани. Гладкомышечные клетки группируются в виде неплотных параллельных пучков, разделённых сетью эластических волокон. Слизистая оболочка имеет чёткие складки. Подслизистая оболочка состоит из рыхлой волокнистой соединительной ткани и содержит концевые отделы бронхиальных желёз, которые располагаются небольшими группами, по обе стороны хряща. Фиброзно-хрящевая оболочка представлена неправильной формы двумя-тремя пластинами гиалинового хряща, окружёнными соединительной тканью, непосредственно переходящей в надхрящницу. По мере уменьшения калибра бронха в нём постепенно происходит уменьшение размера хрящевых пластин. Плотный фиброзный слой, соединяющий хрящевые пластинки, переходит в жировую ткань. Наружная оболочка образована рыхлой волокнистой соединительной тканью [Чучалин А.Г., 2007; Fournier, M., 1977].

Сегментарные и субсегментарные бронхи имеют план строения, типичный для бронхиального дерева, но вместе с тем выявляется ряд особенностей. Многорядный реснитчатый эпителий слизистой оболочки состоит из более низких клеток. В собственной пластинке, представленной рыхлой соединительной тканью, хорошо развиты эластические волокна. Мышечная пластинка более мощная и состоит из мышечных пучков, образующих почти замкнутые кольца, хорошо выражены продольные пучки [Техвер, Ю.Т., 1977; Граппи, Майкл, А., 1997]. Слизистая оболочка имеет складчатость, что обусловлено сокращением мышечных слоёв. Подслизистая основа представлена рыхлой соединительной тканью, с преобладанием коллагеновых и эластических волокон, в ней кроме обычных клеток содержатся жировые, число которых различно. Здесь встречаются небольшие железы. Пластинки эластического хряща мелкие, располагаются на значительном расстоянии друг от друга. Наружная адвентициальная оболочка постепенно переходит в междольковую соединительную ткань, где встречаются лимфатические фолликулы. Уменьшение калибра бронхов приводит к появлению бесхрящевых, мембранозных бронхов, расположенных глубоко в паренхиме лёг-



кого, и в них постепенно исчезают хрящевые пластинки и железы. В то же время мышечная пластинка становится относительно более мощной, в связи с чем слизистая собрана в многочисленные складки. Стенка этих бронхов состоит из эпителия, собственной и мышечной пластинок, слизистой и адвентициальной оболочек. Эпителий цилиндрический, реснитчатый, чаще двухрядный и более низкий, чем в предыдущих бронхах. Под базальным слоем эпителия находится рыхлая соединительная ткань и далее гладкомышечные элементы, между которыми встречаются довольно многочисленные эластические волокна [Ерохин, В.В., 1987; Мотавкин, П.А., 1998; Целуйко, С.С., 2000].

Терминальная бронхиола является конечным звеном бронхиального дерева. Слизистая оболочка бронхиолы выстлана однослойным кубическим, реснитчатым эпителием. В собственной пластинке слизистой располагаются продольно идущие эластические волокна, между которыми залегают отдельные пучки гладкомышечных клеток. В малых бронхах и бронхиолах имеются рыхлые, довольно обширные скопления лимфоидных элементов, которые особенно плотны на границе с альвеолярной паренхимой [Вейбель, Э.Р., 1970; Ерохин, В.В., 1987; Дедов, И.И. и др., 2003; DeDiosEscolar, J., 1994]. Стенки респираторных бронхиол и альвеолярных ходов значительно толще межальвеолярных перегородок, под их эпителием имеется развитая основа эластических и ретикулиновых волокон, а также гладких миоцитов, между которыми проходят не только капилляры, но и пре- и постартериолы.

У различных представителей млекопитающих (мышь, крыса), в том числе и человека, существенного различия в тонком строении альвеол лёгкого исследователи не наблюдали [Поликар, А., 1972; Техвер, Ю.Т., 1977; Мотавкин, П.А., 1998]. Альвеолы разделяются межальвеолярными перегородками, в которых проходят кровеносные капилляры. Каждая перегородка обычно одновременно служит стенкой для двух альвеол, на которых располагаются клетки альвеолярной выстилки. Внутренняя поверхность альвеол выстлана респираторными альвеолоцитами (1 типа) и секреторными альвеолоцитами (2 типа). Альвеолоциты 1 типа имеют неправильную

уплощённую вытянутую форму. В них различают более толстую ядросодержащую часть, где располагаются большинство органелл, и тонкую безъядерную. На поверхности клетки, обращенной в полость альвеол, находятся короткие цитоплазматические выросты, а в цитоплазме присутствуют мелкие митохондрии и пиноцитозные пузырьки, незначительное число рибосом и полисом; микрофиламенты рассредоточены по всей цитоплазме. Клетка обладает низкой метаболической активностью, имеет множество микропиноцитозных пузырьков и везикул [Ерохин, В.В., 1987; Граппи, М.А., 1997]. Альвеолоциты 2 типа имеют кубическую форму, наиболее крупные и кроме обычных органелл содержат осмиофильные пластинчатые тельца. Эти клетки являются пролиферирующими, иногда располагаются по 2-3 клетки рядом. Альвеоциты 2 порядка могут пролиферировать и генерировать как себе подобные клетки, так и альвеоциты 1 типа. В стенке альвеол и на их поверхности встречаются макрофаги, в цитоплазме которых много липидных капель и лизосом. «Щеточные» клетки, или альвеоциты III типа, обладают абсорбционной, сократительной, секреторной и хеморецепторной функциями. Отличительной их особенностью является наличие на апикальной поверхности цилиндрических микроворсинок (в виде щетки), состоящих из филаментов [Техвер, Ю.Т., 1977; Целуйко, С.С., 2000; McDonald, R.J., 1991].

Альвеолоциты располагаются на базальной мембране, снаружи к ней примыкает септальная строма, в которой находится густая узкопетлистая сеть капилляров, эластические и тонкие коллагеновые волокна, а также различные клетки. У некоторых животных, имеющих более толстые межальвеолярные перегородки, например у крыс, капилляры могут прилегать к одной альвеоле. Практически вся альвеолярная интерстициальная соединительная ткань лежит на одной стороне капилляра, который содержит коллагеновые и эластические волокна, создающие структурный каркас альвеолярных стенок, она содействует обмену жидкости в системе микроциркуляции. Аэрогематический барьер сформирован тремя тканевыми компонентами: 1) эндотелием, выстилающим кровеносные капилляры альвеол; 2) эпителием, выстилающим альвеолы со стороны воздушного пространства; 3) слоем основного вещества с волокнистыми структурами и клетками соединительной ткани (интерстиций), расположенными между базальной мембраной эндотелия и альвеолярного эпителия [Поликар, А., 1972; Мотавкин, П.А., 1998; Чучалин А.Г., 2007].



Легкие получают кровь из малого и большого кругов кровообращения. Малый круг обеспечивает газообмен. По легочной артерии в легкие поступает венозная кровь, а по легочной вене оттекает артериальная. Бронхиальные артерии – это артерии мышечного типа с хорошо развитой внутренней и наружной эластической мембраной. Эти артерии можно обнаружить вплоть до уровня междольковых бронхов. На периферии бронхиального дерева они разветвляются на артериолы, прекапилляры, капилляры и анастомозируют с сосудами малого круга кровообращения. Субсегментарные артерии делятся на артерии уровня междольковых и внутридольковых бронхов, терминальных и респираторных бронхиол, которые относятся к артериям мышечного типа [Чучалин, А.Г., 2007, Weibel, E.R., 1984].

Кровеносные капилляры располагаются в толще альвеолярной стенки, т.е. отделены от воздуха альвеол альвеоцитами. Эндотелий альвеолярных капилляров, в отличие от эндотелия бронхиальных кровеносных капилляров, образует сплошную фенестрированную выстилку сосудов. Толщина эндотелиоцита в области ядра составляет 3 - 5 мкм. Внеядерная часть цитоплазмы эндотелиоцитов имеет толщину 200 - 500 нм, но может истончаться до 100 нм. Ядра эндотелиальных клеток овальные или круглые, ядерная оболочка умеренно складчатая. В цитоплазме эндотелиоцитов встречаются редкие лизосомы, липидные капли, тельца Палладе. Эндотелиальные клетки альвеолярных капилляров лежат на базальной мембране - электронно-плотном образовании толщиной 150 нм, при этом в зоне воздушно-альвеолярного барьера встречаются участки с выпячиванием базальных мембран, альвеоцитов II типа и эндотелиоцитов [Техвер, Ю. Т., 1977; DeDiosEscolar, J., 1994].

Базальный слой выполняет не только опорную функцию для эндотелиоцитов, но и определяет дифференцировку и стадию формирования клеточной популяции. При повреждении слоя нарушает-

ся процесс восстановления эндотелиальной выстилки. Базальный слой осуществляет миграцию лейкоцитов через клеточную стенку. Капилляры системы легочной артерии анастомозируют с капиллярами системы бронхиальной артерии и формируют общую капиллярную сеть. После слияния капилляры переходят в посткапиллярные венулы диаметром 40 - 50 мкм, затем в собирательные венулы и далее в вены. Основной функцией альвеолярных кровеносных капилляров является участие в газообмене между воздухом альвеол и кровью капилляров. Кроме того, эндотелий капилляров осуществляет синтез, секрецию, абсорбцию и деградацию большого числа биологически важных соединений [Струков, А.И., 1990; Чучалин, А.Г., 2007; Riley, D.J., 1987].

**Изменения в легком при гипергликемии и сахарном диабете**

Возникающие при СД метаболические нарушения приводят к нарушению функций различных отделов органов дыхания. В клинических исследованиях показано, что при СД поражения легких могут быть фоном для развития вторичных изменений инфекционного характера, возникающие пневмонии при этом протекают более длительно и медленно разрешаются. Чаще всего больные сахарным диабетом страдают хроническими неспецифическими заболеваниями легких [Лысенко, Л.В., 1990; Шишкова, В.Н., 2015; Kaparianos, A., 2008].

Характерно для сахарного диабета повышение артериовенозной разницы за счет снижения содержания кислорода в венозной крови и повышения его утилизации тканями, что свидетельствует о тканевой гипоксии, которая в какой-то мере компенсируется изменением функции легких. При СД выявляется гипервентиляция, но коэффициент использования кислорода по мере нарастания тяжести заболевания снижается, что свидетельствует об истощении компенсаторных возможностей легких по обеспечению газообмена [Кодолова, И.М., 1982; Щербак, А.В., 1986; Балаболкин, М.И., 1994; Шойхет, Я.Н. и др., 2008]. В экспериментальных работах ряда авторов было установлено, что при сахарном диабете вследствие нарушения синтеза соединительной ткани в легких наблюдаются изменения структуры и размеров альвеол. При этом снижается количество ДНК, увеличивается содержание коллагена и эластина, уменьшается воздушное пространство легких, увеличивается количество альвеол, уменьшается общее количество фосфолипидов и фосфатидилхолина. В просвете альвеол наблюдалось скопление альвеолярных макрофагов, содержащих ШИК-положительный материал, гемосидерин, липоиды. Количество макрофагов в просвете альвеол зависит от уровня сахара в крови и остроты сосудистых изменений, т.е. выраженности плазморрагии. При диабете в условиях плазморрагии и инсудации макрофаги играют активную роль в резорбции и удалении продуктов обмена, поступающих из сосудистого русла в стенку и просвет альвеол - нейтрального жира, холестерина и его эфиров, полисахаридов [Nathan, C.F., 1982; McDonald, R. J., 1991; Toso, C., 2008]. Резорбируя продукты обмена, альвеолярные макрофаги в какой-то степени очищают легочную ткань, но по мере нарастания склероза и гиалиноза в сосудах микроциркуляторного русла и альвеолярных перегородках в связи с повторными процессами инсудации легочная ткань загружается продуктами обмена, развивается недостаточность альвеолярных макрофагов, снижается их фагоцитарная активность.

Один из способов изучения дифференцировки макрофагов - это определение на их поверхности рецепторов к лектинам. Лектины представляют собой белковые поливалентные лиганды, которые специфически и обратимо связывают углеводы, не вызывая при этом их химического превращения. В его основе лежит образование молекулярных комплексов углеводов с белком, при этом специфичность взаимодействия определяется структурой активного центра лектина. Специфичен для макрофагов в определении уровня дифференцировки является лектин виноградной улитки (HPL). Известно, что для клетки, способной к морфогенетическим преобразованиям, характерно более высокое содержание на поверхности углеводных остатков [Лупа, Х., 1980; Целуйко, С.С., 2000; Imat, Y., 1995; Imberty, A., 2004; Tielker, D., 2005].

При СД дистрофические процессы распространяются на интерстиций легкого, где наблюдается дезорганизация коллагеновых волокон, расслоение и частичный лизис эластических волокон. Наряду с этим нарастание фибробластических процессов способствует формированию интерстициального фиброза с развитием несостоятельной волокнистой соединительной ткани. Микроскопически выявляется периартериолярный и перибронхиальный фиброз диффузного и очагового характера. При электронной микроскопии изменения чаще обнаруживаются в альвеоцитах 2 типа, отмечается их набухание. Это обусловлено умеренным расширением канальцев гранулярной эндоплазматической сети, что связывают с угнетением секреции и синтеза в этих клетках. Следствием этого является понижение окисления глюкозы и уменьшение скорости ее включения в нейтральные липиды и фосфолипиды. Вероятно, инсулин играет важную роль в нормальной функции гранулярной эндоплазматической сети альвеоцитов 2 типа [Лысенко, Л.В., 1990; Лысенко, Л.В., 1990; Демидова, И.Ю., 2000; Нажмутдинова, Д.К., 2000].

Таким образом, к неспецифическим морфологическим признакам СД отнесены: смешанный отек (интеральвеолярный, интерстициальный), склеротические изменения стенок артерии, очаги интерстициального фиброза, эмфизема, скопление альвеолярных макрофагов. К специфическим морфологическим признакам можно отнести симптомокомплекс, который включает: перикапиллярные узелки в межальвеолярных перегородках, гранулематозные периваскулярные образования с клеточными включениями, утолщение базальной мембраны капилляров и мелких сосудов.

Морфологическое строение внутридолевых бронхов и паренхимы легкого крыс практически не отличается от плана организации этих отделов, характерных для человека и многих млекопитающих. Исходя из цели нашего исследования, были изучены особенности строения субсегментарных и внутридольковых бронхов, а также стенки альвеол. Особое внимание было обращено на структурные изменения крупных сосудов и сосудов микроциркуляторного русла. Для объективизации результатов эксперимента и учитывая наличие многочисленных лимфоидных образований в легких, был



проведён подсчет различных классов клеток в их составе. Описана рыхлая соединительная ткань бронхов, септальных перегородок и альвеол, проведена оценка интенсивности реакции на ШИК-положительные вещества и гликозаминогликаны. Различные экспериментальные воздействия не вели к изменению общего плана строения ряда структур бронхиального дерева и респираторного отдела легкого крыс.

## Морфофункциональная характеристика легкого у интактных крыс

Субсегментарный бронх имеет типичный план строения и изнутри ограничен слизистой оболочкой, выстланной многорядным мерцательным эпителием. В собственной пластинке слизистой находятся сосуды микроциркуляторного русла и многочисленные эластические волокна, имеющие продольное направление. Слизистая оболочка собрана в складки за счет хорошо развитой мышечной пластинки. Подслизистая основа развита слабо. Наружная оболочка переходит в междольковую соединительную ткань с многочисленными кровеносными сосудами и лимфоидными образованиями. В мембранозных бронхах собственная пластинка тонкая, собрана в складки. Мышечная пластинка слизистой развита хорошо. В адвентициальной оболочке лимфоидные клетки располагаются диффузно. Соединительная ткань наружной оболочки соединяется с эластической тканью межальвеолярных перегородок. У крыс перегородки между альвеолами довольно толстые и содержат многочисленные кровеносные капилляры (рис. 47). Эластические волокна имеют примерно одинаковую толщину и представлены отдельными фрагментами. В составе межальвеолярных перегородок выявляются альвеолярные макрофаги. Изнутри альвеола выстлана альвеолоцитами 1 типа, расположенными на базальной мембране, к ней снаружи прилежит кровеносный капилляр. Наибольший размер альвеолоцит имеет в зоне расположения ядра, тонкая удлиненная безъядерная часть содержит пиноцитозные пузырьки (рис. 48). Альвеолоциты 2 типа наиболее крупные и содержат значительное число

осмиофильных пластинчатых телец. Наиболее интенсивная реакция на ШИК-позитивные вещества (рис. 49) и гликозаминогликаны выявляется в стенке бронхиальных сосудов и несколько ниже в межальвеолярной перегородке. Подсчет клеток периферической зоны лимфоэпителиального образования показал, что наибольшее число составляют малые лимфоциты 49,8 ± 2,19% (табл. 7). Реакция на лектин виноградной улитки в основном выявляется в виде небольших скоплений гранул в клетках, которые расположены в просвете альвеол, вероятно в макрофагах (рис. 50).

РЕЗЮМЕ. Таким образом, внутридолевые бронхи имеют типичный план строения. Межальвеолярные перегородки довольно широкие. Содержание гликозаминогликанов и интенсивность реакции на ШИК-положительные вещества выражена умеренно в кровеносных сосудах и сосудах микроциркуляторного русла. В перибронхиальной соединительной ткани в составе лимфоэпителиального образования преобладают малые лимфоциты. Положительная реакция на лектин виноградной улитки выявляется в оболочке, вероятно, макрофагов.

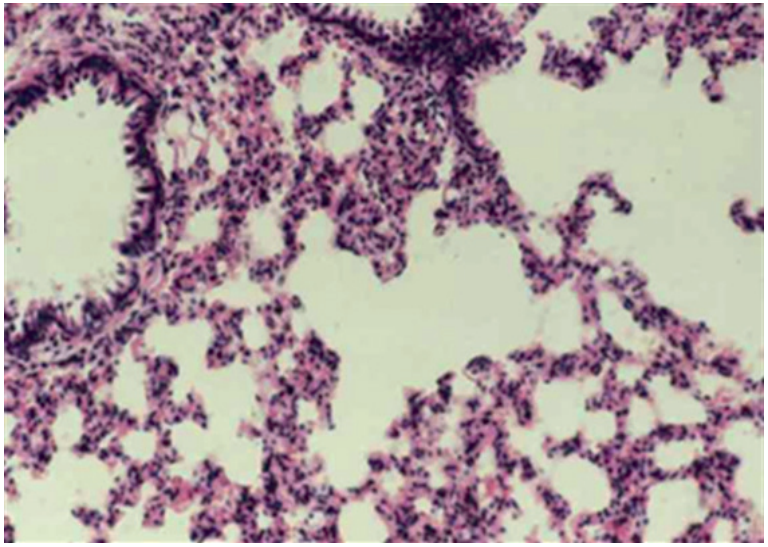

**Рис. 47.** Респираторный отдел лёгкого интактной крысы.
*Межальвеолярные перегородки довольно толстые, в них выявляются многочисленные кровеносные капилляры. Окраска: гематоксилин и эозин. Увеличение: 280.*



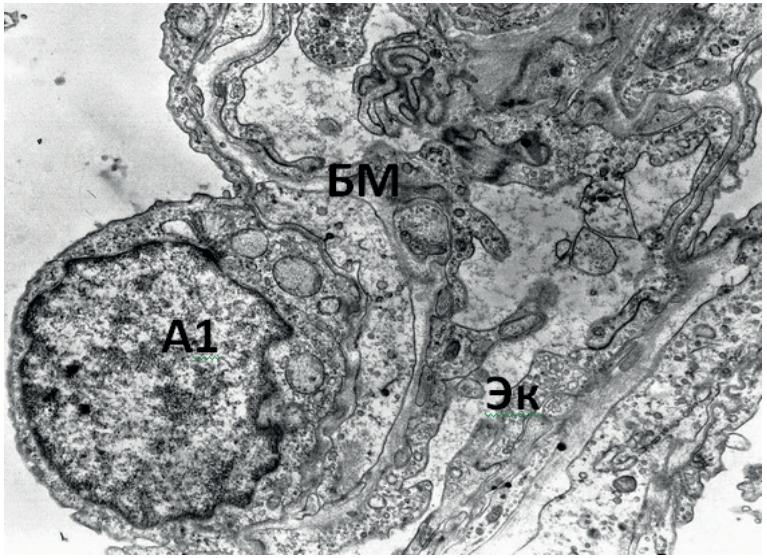


**Рис. 48.** Респираторный отдел лёгкого интактной крысы.
*В просвет альвеолы выбухает ядросодержащая часть альвеолоцита 1 типа (А1), расположенного на базальной мембране (БМ). С противоположной стороны к ней примыкает эндотелиоцит капилляра (Эк). Заливка: аралдит-эпон. Окраска: уранилацетат, цитрат свинца. Увеличение: 20000.*

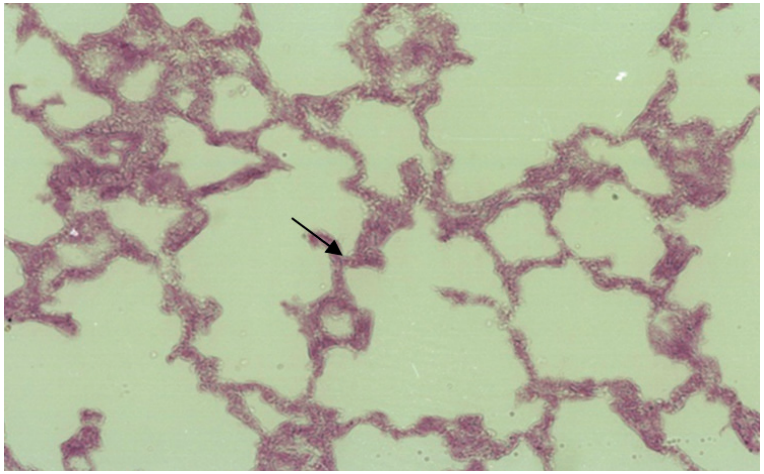

**Рис. 49.** Респираторный отдел лёгкого интактной крысы.
*Наибольшее количество ШИК-позитивных гранул выявляется в стенке кровеносных сосудов (↑). В альвеолах реакция умеренная. Окраска: ШИК-реакция по Мак-Манусу. Увеличение: 280.*

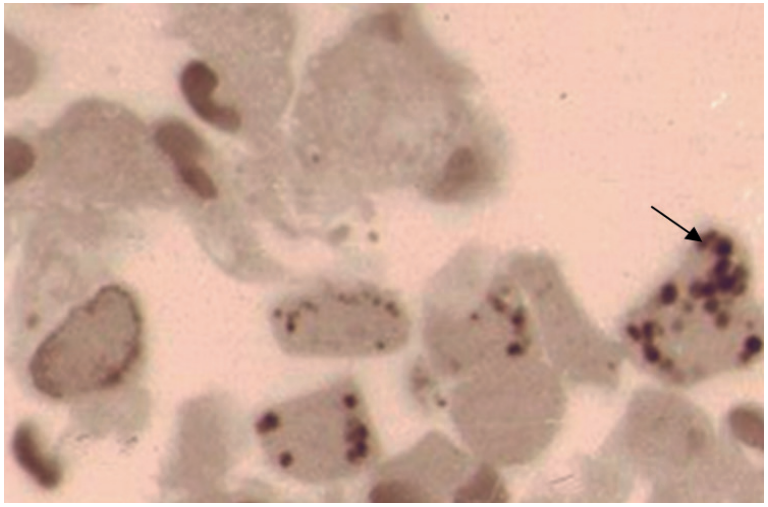

**Рис. 50.** Респираторный отдел лёгкого интактной крысы.
*Небольшое число гранул продуктов реакции выявляется на поверхности клетки в виде скоплений (↑) в цитоплазме. Полутонкий срез. Реакция на лектин виноградной улитки, докраска метиленовым синим. Увеличение: 420.*

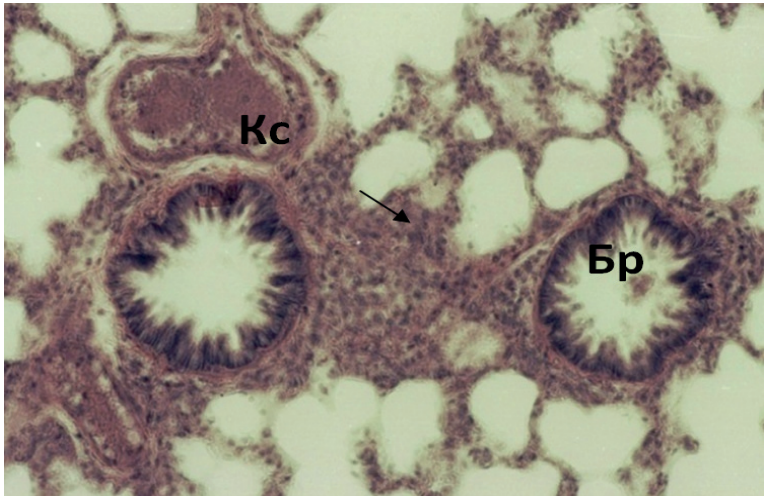


**Рис. 51**. Лёгкое крысы при гипергликемии 8 недель.
*Структура бронхов (Бр) не изменена, отмечается выраженная складчатость, хорошо выявляется мышечная пластинка слизистой. Перибронхиальная соединительная ткань инфильтрирована многочисленными лимфоцитами (↑). В просвете кровеносных сосудов (Кс) застой форменных элементов крови, выявляются признаки периваскулярного отёка. Окраска: гематоксилин и эозин. Увеличение: 280.*



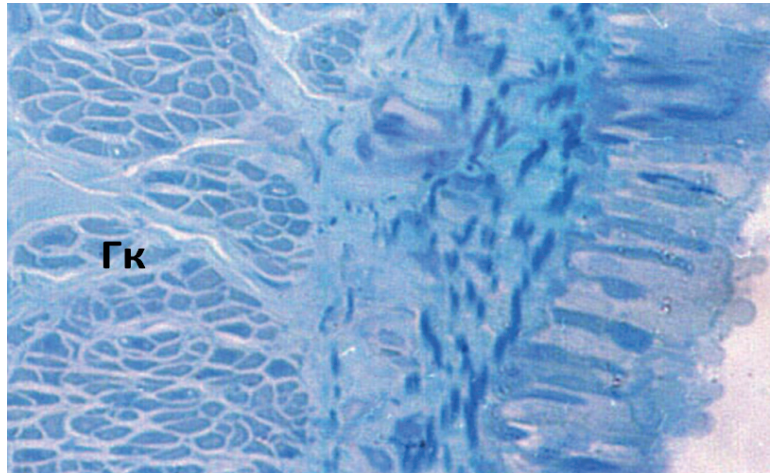


**Рис. 52.** Стенка внутридолькового бронха крысы при гипергликемии 8 недель.
*Расстояние между пучками гладкомышечных клеток (Гк) очагово увеличено. Полутонкий срез. Окраска: метиленовым синим. Увеличение: 560.*

## Морфофункциональная характеристика легкого крыс в эксперименте при гипергликемии в течение 8 недель

На фоне гипергликемии общий план строения стенки бронхов сохраняется, но наблюдается увеличение складчатости слизистой оболочки (рис. 51). Выявляется очаговая гипертрофия миоцитов и увеличение расстояния между клетками (рис. 52). Перибронхиальная соединительная ткань инфильтрирована многочисленными лимфоцитами и макрофагами, также содержит крупные липидные капли. Эластические волокна в стенке бронхов фрагментированы, утолщены, собраны в группы. Аналогичная тенденция отмечается в межальвеолярных перегородках и только в некоторых альвеолах сохраняется обычная их структура (рис. 53). Достаточно часто выявляется различной степени выраженности периваскулярный отёк, особенно вокруг венозных сосудов, в которых отмечается застой форменных элементов крови (рис. 51). Изменения в респираторном отделе характеризуются появлением зон ателектаза и участков эмфиземы, обширной инфильтрации и кровенаполнением капилляров (рис. 54). Увеличение толщины стенки альвеол особенно наглядно видно на электронограммах. В септальных перегородках появляются мно-

гочисленные скопления волокон (коллагеновых и эластических), зоны мукоидного набухания (рис. 55). В просвете альвеол присутствуют крупные макрофаги с большим числом вакуолей (рис. 56). На электронограммах видно, что содержимое вакуолей и их размер значительно варьирует (рис. 57). Реакция на лектин виноградной улитки позволила выявить наличие в стенке альвеол групп клеток, вероятно макрофагов, большинство из которых содержит значительное число гранул продукта реакции, различных по размеру (рис. 58). В большинстве альвеолоцитов 1 типа выявляются признаки гипертрофии. В альвеолоцитах 2 типа канальцы эндоплазматической сети расширены, митохондрии набухшие, количество осмиофильных телец незначительно (рис. 59). В структуре альвеолы базальная мембрана в некоторых участках утолщается, наблюдается её разрыхление, в альвеолоцитах 1 типа и эндотелиоцитах появляются многочисленные мелкие вакуоли (рис. 60). Наблюдается очаговое увеличение реакции на гликозаминогликаны в перибронхиальной соединительной ткани (рис. 61), в стенке крупных сосудов и в межальвеолярных перегородках. Увеличивается реакция на ШИК-позитивные вещества, которые имеют диффузную либо очаговую локализацию, в кровеносных сосудах. Достоверно возрастает ее интенсивность в базальных мембранах капилляров альвеол, а также во внутренней и средней оболочках бронхиальных сосудов, вокруг последних выявляется периваскулярный отёк (рис. 62). В периферической зоне лимфоэпителиального образования бронхов увеличиваются зоны инфильтрации, в них возрастает число клеток (рис. 63). Причём на площади 10000 мкм$^2$ достоверно увеличивается число малых лимфоцитов до 68,7±4,01%; лимфобластов до 6,7±0,32%; макрофагов до 8,3±1,72% (табл. 7).

РЕЗЮМЕ. При гипергликемии на фоне сохранения общего плана строения в лёгком появляются многочисленные зоны ателектаза и эмфизематозные участки. Стенки альвеол утолщаются, в их кровеносных капиллярах присутствуют многочисленные форменные элементы крови. Выявляется перикапиллярный и периваскулярный отёк. Обширные зоны инфильтрации обнаруживаются в перибронхиальной соединительной ткани и стенках альвеол. Увеличено количество макрофагов и альвеолоцитов. Выявляются зоны интенсивной реакции на ШИК-положительные вещества в стенке сосудов и очаговое увеличение гликозаминогликанов в соединительной ткани.



*Таблица 7*

**ЧИСЛО КЛЕТОЧНЫХ ЭЛЕМЕНТОВ В ПЕРИФЕРИЧЕСКОЙ ЗОНЕ ЛИМФОЭПИТЕЛИАЛЬНЫХ ОБРАЗОВАНИЙ СУБСЕГМЕНТАРНЫХ И ВНУТРИДОЛЬКОВЫХ БРОНХОВ У ИНТАКТНЫХ И ЭКСПЕРИМЕНТАЛЬНЫХ КРЫС (на площади 10000 мкм$^2$)**

| Показатели / Группы животных | Лимфо-бласты | Средние лимфоциты | Малые лимфоциты | Макрофаги | Плазмо-циты | Тучные клетки |
|---|---|---|---|---|---|---|
| Интактные | 3,04± 0,2 | 18,7± 2,22 | 49,8± 2,19 | 0,5± 0,12 | 0 | 0,3 ± 0,17 |
| Гипергликемия 8 недель | 6,7± 0,32* | 23,2 ± 2,8 | 68,7 ± 4,01* | 8,3 ± 0,72 | 3,1± 0,48 | 1,4 ± 0,3* |
| Гипергликемия 16 недель | 5,3± 0,54* | 27,8 ± 1,57* | 85,6 ±3,61* | 12,3 ± 2,07* | 3,7± 0,18 | 5,3± 0,74* |

* p< 0,05 по сравнению с интактными животными

**Рис. 53.** Респираторный отдел лёгкого крысы при гипергликемии 8 недель.
*В межальвеолярной перегородке эластические волокна (↑) утолщены, располагаются группами. Выражен периваскулярный отёк (ПО). Окраска: резорцин-фуксином по Вейгерту. Увеличение: 260.*

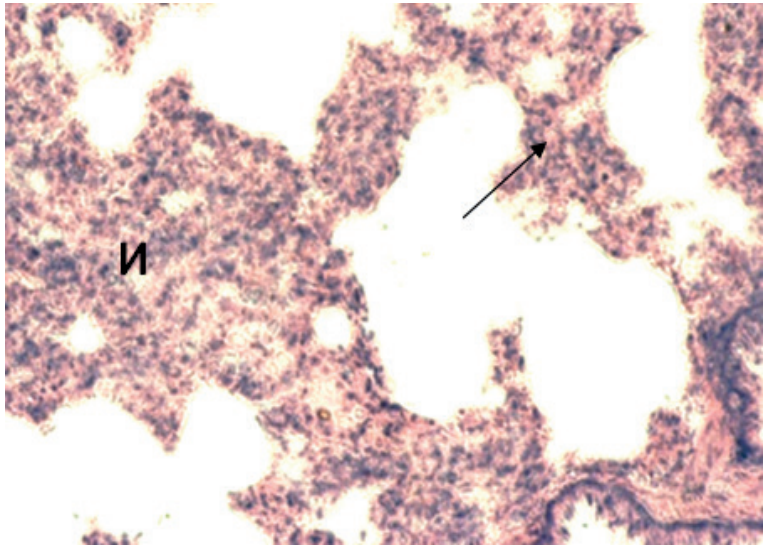


**Рис. 54.** Респираторный отдел лёгкого крысы при гипергликемии 8 недель.
*Стенки альвеол утолщены. В кровеносных капиллярах (↑) застой форменных элементов. Выявляются зоны инфильтрации (И).Окраска: гематоксилин и эозин. Увеличение: 560.*

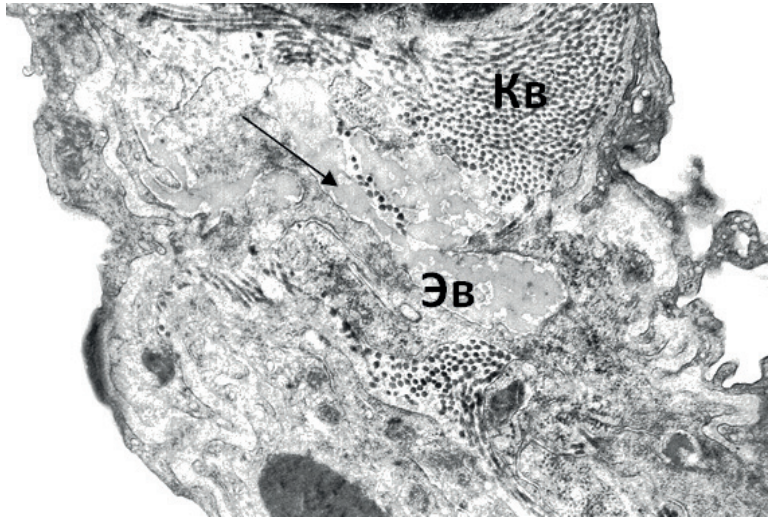


**Рис. 55.** Септальная перегородка лёгкого крысы при гипергликемии 8 недель.
*Утолщение стенки альвеолы. Между пучками коллагеновых волокон (Кв) выявляются зоны мукоидного набухания (↑), очаговое увеличение эластических волокон (Эв). Заливка: аралдит-эпон. Окраска: уранилацетат, цитрат свинца. Увеличение: 15000.*



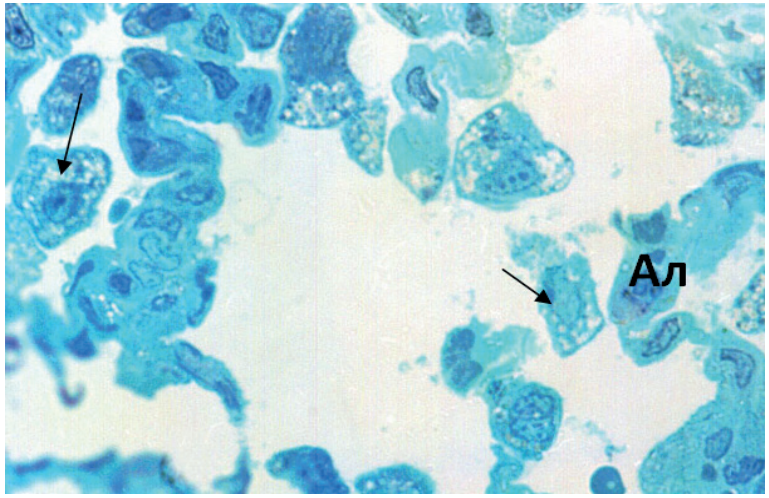


**Рис. 56.** Респираторный отдел лёгкого крысы при гипергликемии 8 недель.
*В просвете альвеол выявляются многочисленные крупные макрофаги (↑) с большим количеством вакуолей. Стенка альвеолы (Ал) утолщена за счёт гипертрофии клеток и расширения кровеносных капилляров. Окраска: метиленовым синим. Увеличение: 1000.*

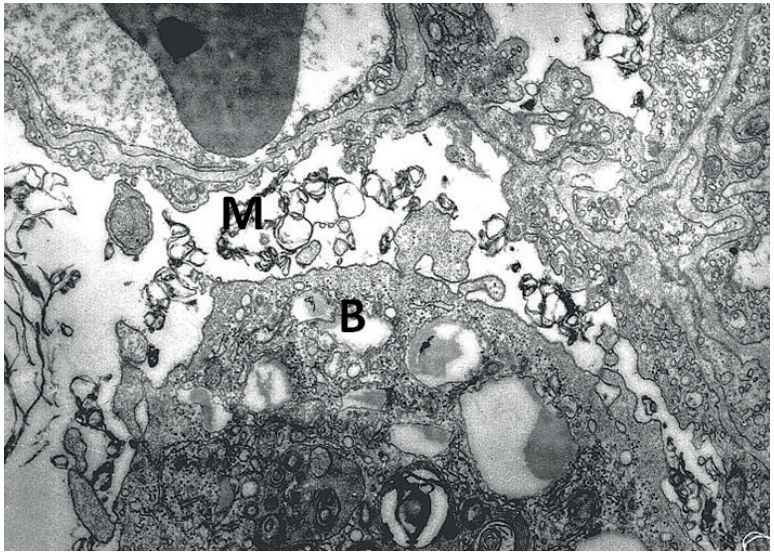


**Рис. 57.** Респираторный отдел лёгкого крысы при гипергликемии 8 недель.
*Макрофаг содержит вакуоли (В), содержимое которых и размер различны. В просвете альвеол выявляются скопления мембран (М), разных по величине. Заливка: аралдит-эпон. Окраска: уранилацетат, цитрат свинца. Увеличение: 20000.*

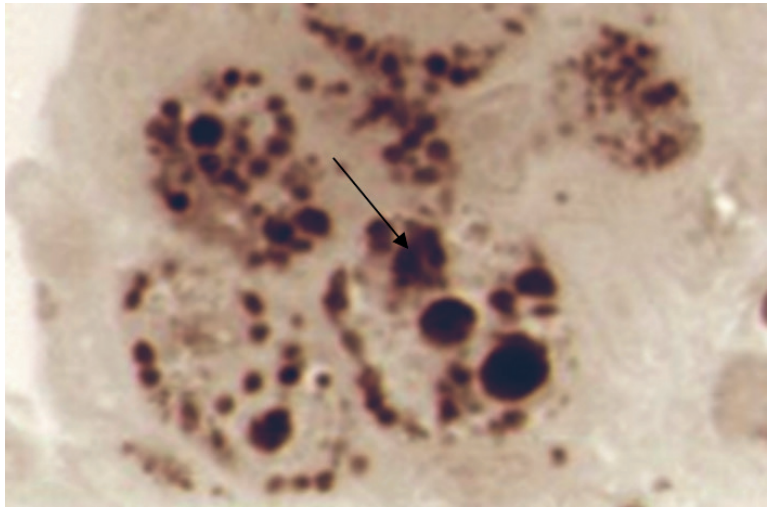

**Рис. 58.** Респираторный отдел лёгкого крысы при гипергликемии 8 недель.
*В стенке альвеол локализуются группы клеток с большим числом различных по размеру гранул (↑) продуктов реакции. В некоторых клетках гранулы выявляются только в оболочке. Полутонкий срез. Реакция на лектин виноградной улитки, докраска метиленовым синим. Увеличение: 1000.*

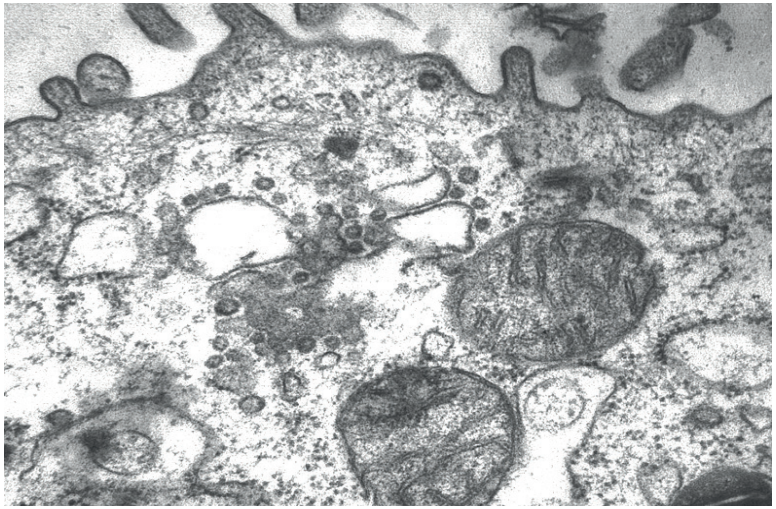

**Рис. 59.** Альвеолоцит 2 типа лёгкого крысы при гипергликемии 8 недель.
*Канальцы эндоплазматической сети (Эс) расширены, митохондрии (М) увеличены в размере, осмиофильные тельца (От) единичные. Заливка: аралдит-эпон. Окраска: уранилацетат, цитрат свинца. Увеличение: 35000.*



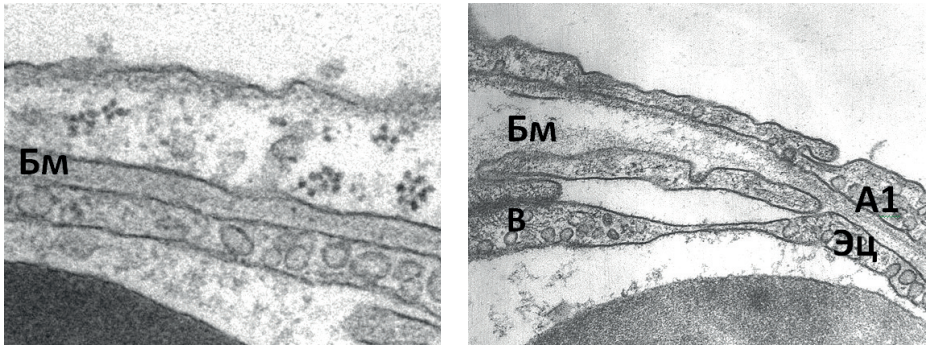


А Б

**Рис. 60.** Стенка альвеолы крысы: А – интактной, Б - при гипергликемии 8 недель.
*Очаговое увеличение толщины базальной мембраны (Бм), появление мелких вакуолей (В) в цитоплазме эндотелиоцита (Эц) и в альвеоцита 1 типа (А1). Заливка: аралдит-эпон. Окраска: уранилацетат, цитрат свинца. Увеличение: 25000.*

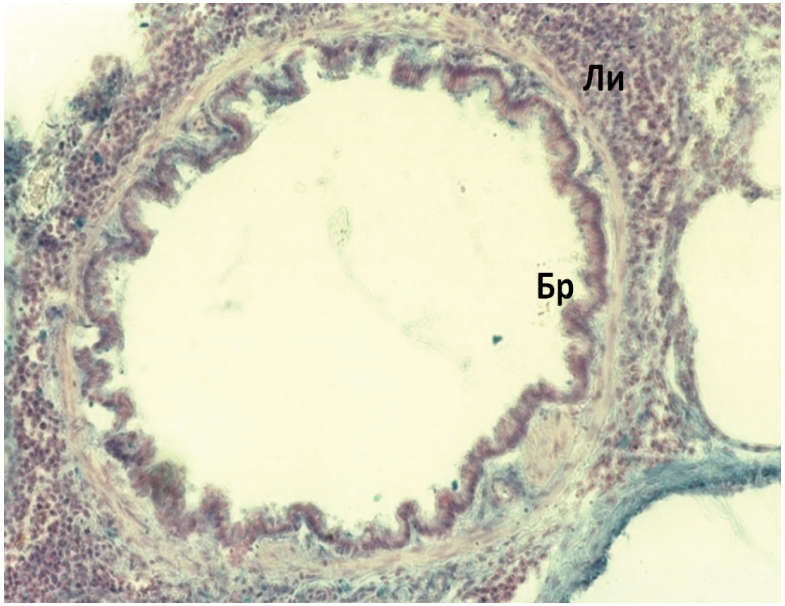


**Рис. 61.** Стенка внутридолькового бронха легкого крысы при гипергликемии 8 недель.
*Очаговое увеличение интенсивности реакции на гликозаминогликаны в слизистой оболочке бронха (Бр), в стенке альвеол и в перибронхиальной соединительной ткани, которая инфильтрована многочисленными лимфоцитами (Ли). Окраска: альциановым синим 8 GX по Стидмэну. Увеличение: 420.*

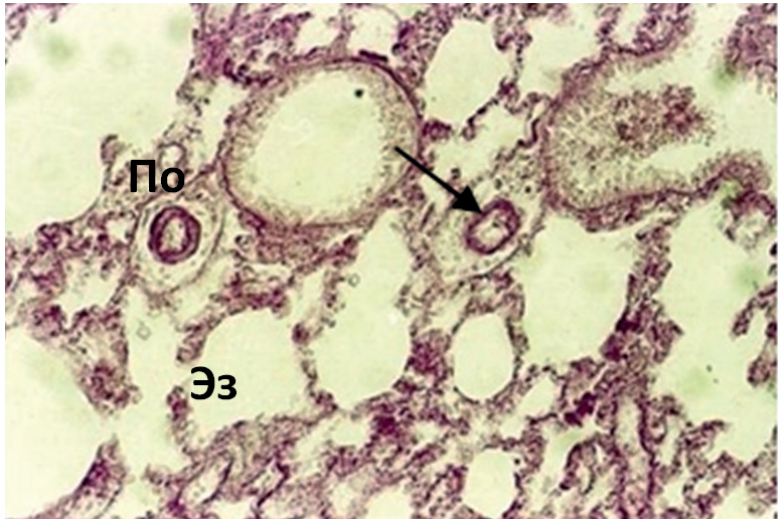


**Рис. 62.** Респираторный отдел лёгкого крысы при гипергликемии 8 недель.
*Увеличение интенсивности реакции на ШИК-позитивные вещества (↑) в стенке кровеносных сосудов альвеол, в базальных мембранах бронхов, во внутренней и средней оболочках перибронхиальных сосудов, вокруг которых есть признаки периваскулярного отёка (По). Наряду с нормальным планом строения респираторного отдела выявляются эмфизематозные зоны (Эз). Окраска: ШИК-реакция по Мак-Манусу. Увеличение: 280.*

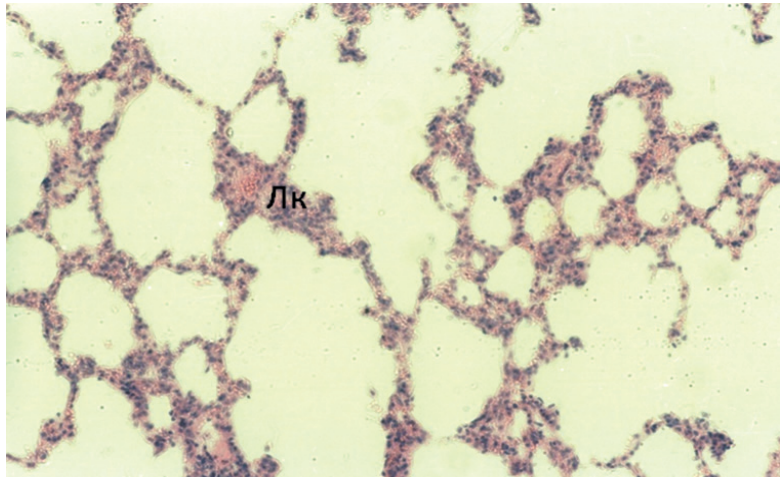


**Рис. 63**. Лёгкое крысы при гипергликемии 8 недель.
*В межальвеолярной соединительной ткани присутствуют значительные зоны инфильтрации лейкоцитами (Лк). Окраска: гематоксилин и эозин. Увеличение: 400.*



## Морфофункциональная характеристика легкого крыс в эксперименте при гипергликемии в течение 16 недель

Длительная гипергликемия приводит к значительным изменениям как в бронхиальном дереве, так и в респираторном отделе. В субсегментарных и внутридольковых бронхах выявляется значительная гипертрофия гладкомышечных клеток, между которыми увеличивается межклеточное пространство, вероятно, в результате отека. В перибронхиальной ткани появляются крупные липидные капли (рис. 64). Часть кровеносных сосудов расширены, другие находятся в спавшемся состоянии, отмечается периваскулярный отек. В некоторых участках отмечено уплотнение соединительной ткани, особенно около спавшихся кровеносных сосудов, здесь появляются тучные клетки с признаками дегрануляции (рис. 65). В перибронхиальной соединительной ткани зрелые фибробласты обычно располагаются между пучками коллагеновых волокон, в их цитоплазме выявляются многочисленные вакуоли (рис. 66). Часть бронхов находится в спавшемся состоянии, у других просвет резко расширен. Зоны инфильтрации в бронхах имеют в основном очаговую локализацию. Часть альвеол находится в спавшемся состоянии и заполнены жидкостью. Стенки альвеол утолщены за счет значительного числа коллагеновых волокон, имеющих различное направление, расположенных обычно вокруг кровеносных капилляров (рис. 67). Иногда наблюдается значительное набухание эндотелиоцитов, и тогда их ядросодержащая часть практически закрывает просвет капилляров (рис. 68). Выявляются многочисленные форменные элементы крови в просвете капилляров альвеол, а вокруг них зоны инфильтрации из лимфоцитов и макрофагов. Макрофаги чаще крупного размера, располагаются группами, имеют светлую вакуолизированную цитоплазму (рис. 69). Реакция на лектин виноградной улитки позволила выявить группы клеток с высоким содержанием продуктов реакции, причем гранулы располагаются по всей их поверхности (рис. 70).

Вокруг кровеносных сосудов выявляется периваскулярный отек, а в ряде случаев выраженная диффузная либо очаговая инфильтрация лимфоцитами и макрофагами с образованием узелков и инфильтратов по типу «гранулем» (рис. 71). Реакция на гликозаминогликаны повышается, в перибронхиальной соединительной ткани и в кровеносных сосудах, вокруг которых выявляется периваскулярный отек (рис. 72, 73). Резко положительная реакция на ШИК-позитивные вещества выявляется в стенке бронхиальных сосудов и в межальвеолярных перегородках. Особенно большое число ШИК-положительных гранул отмечается в гипертрофированных гладкомышечных клетках средней оболочки артерий. В зоне периваскулярного отека ШИК-позитивные вещества имеют очаговую локализацию. В перибронхиальной соединительной ткани лимфоэпителиального образования достоверно возрастает число клеток на единицу площади. Из них малых лимфоцитов до 85,6 ± 3,61%; средних лимфоцитов до 27,8±1,57%; макрофагов до 12,3 ± 2,07%; тучных клеток до 5,3 ± 0,74%; плазмоцитов до 3,7 ± 0,18% (табл. 8).

РЕЗЮМЕ. На фоне длительной гипергликемии в стенке бронхов отмечается увеличение мышечной пластинки слизистой, появление крупных липидных капель, уплотнение перибронхиальной соединительной ткани, увеличение количества клеток в составе лимфоэпителиальных образований, структурные изменения бронхиальных сосудов и периваскулярный отек. Увеличивается интенсивность реакции на ШИК-позитивные вещества и гликозаминогликаны в соединительной ткани стенки бронхов и в кровеносных сосудах, вокруг которых формируются образования по типу «гранулем». В респираторном отделе стенка альвеол утолщается, наблюдается перикапиллярный склероз, набухание эндотелиоцитов, застой форменных элементов крови в просвете капилляров, обширные инфильтраты из лимфоцитов и макрофагов, а также значительное усиление реакции на ШИК-положительные вещества в межальвеолярных перегородках.



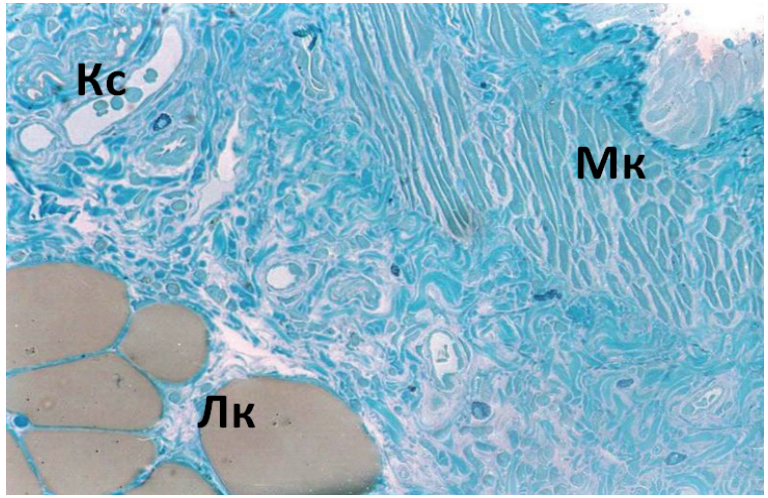


**Рис. 64**. Легкое крысы при гипергликемии 16 недель.
*Гипертрофия гладкомышечных клеток (Мк) стенки бронха. В перибронхиальной ткани очаговые зоны уплотнения соединительной ткани. Кровеносные сосуды (Кс) расширены. Здесь выявляются значительное число крупных липидных капель (Лк). Полутонкий срез. Окраска: метиленовым синим. Увеличение: 480.*

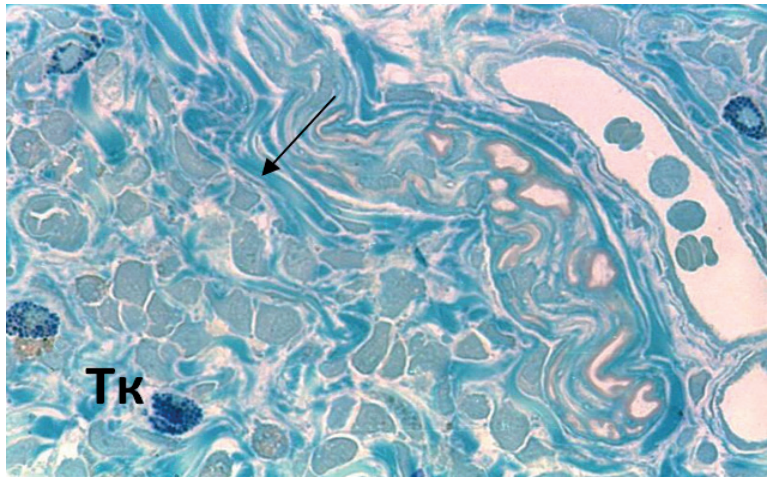


**Рис. 65.** Лёгкое крысы при гипергликемии 16 недель.
*Некоторые кровеносные сосуды (Кс) расширены, другие находятся в спавшемся состоянии, вокруг них очаговое уплотнение соединительной ткани (↑). В ряде случаев есть признаки периваскулярного отёка. Присутствуют тучные клетки (Тк), содержащие многочисленные гранулы. Полутонкий срез. Окраска: метиленовым синим. Увеличение: 1000.*

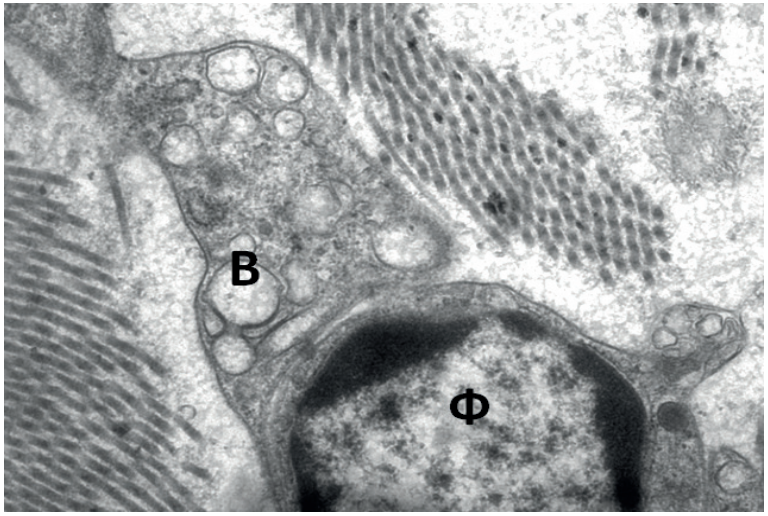


**Рис. 66**. Перибронхиальная соединительная ткань крысы при гипергликемии 16 недель.
*Зрелый фибробласт (Ф) располагается между пучками сформированных коллагеновых волокон. В его цитоплазме много крупных вакуолей (В), под кариолеммой находится слой компактного хроматина. Заливка: аралдит-эпон. Окраска: уранилацетат, цитрат свинца. Увеличение: 15000.*

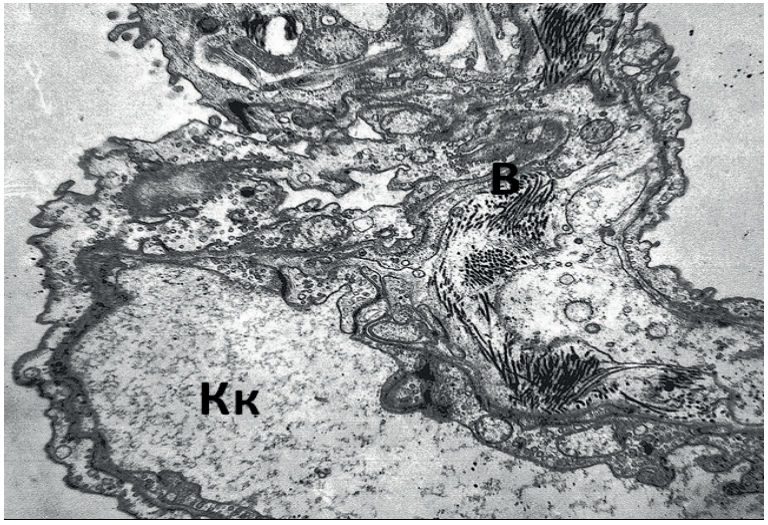


**Рис. 67.** Стенка альвеолы легкого крысы при гипергликемии 16 недель.
*Просвет кровеносных капилляров (Кк) расширен, имеет различный размер и окружен пучками многочисленных волокон (В), имеющих различные направления.*
*Заливка: аралдит-эпон. Окраска: уранилацетат, цитрат свинца. Увеличение: 10000.*



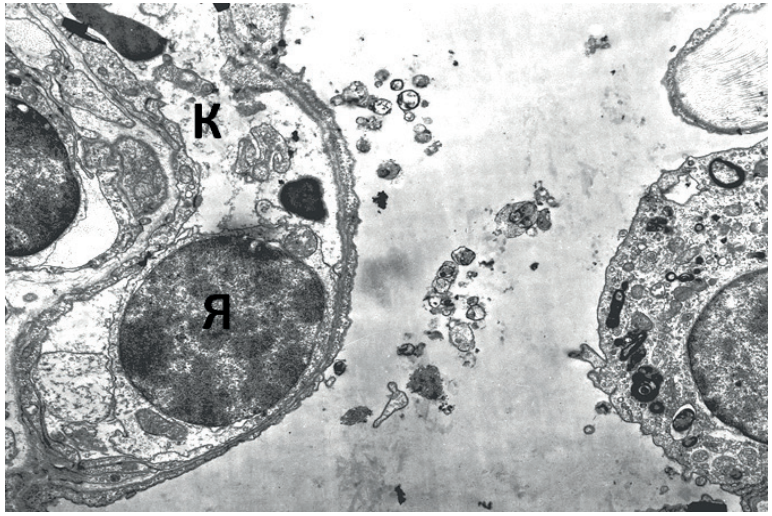


**Рис. 68.** Респираторный отдел легкого крысы при гипергликемии 16 недель.
*В просвет капилляра (К) выбухает ядросодержащая часть эндотелиоцита (Я), закрывающая его просвет. Заливка: аралдит-эпон. Окраска: уранилацетат, цитрат свинца. Увеличение: 7000.*

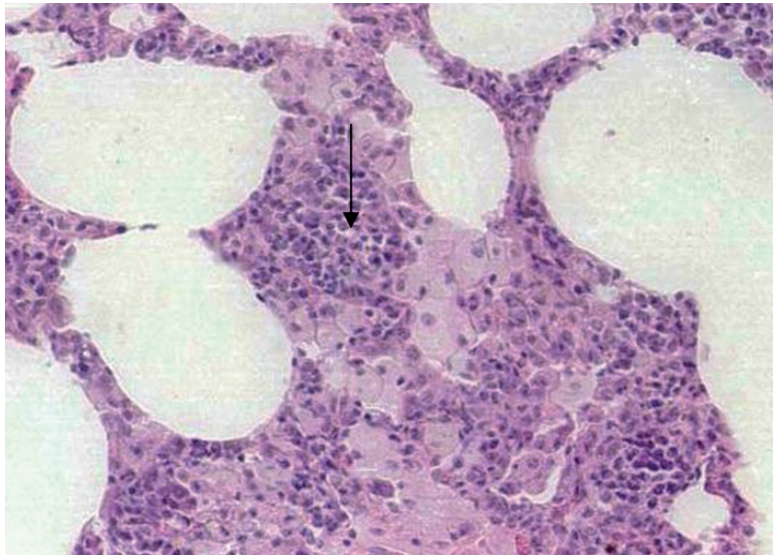

**Рис. 69.** Респираторный отдел лёгкого крысы при гипергликемии 16 недель.
*Межальвеолярные перегородки утолщены, инфильтрированы многочисленными лимфоцитами и макрофагами (↑), которые преимущественно имеют очаговую локализацию. Окраска: гематоксилин и эозин. Увеличение: 680.*

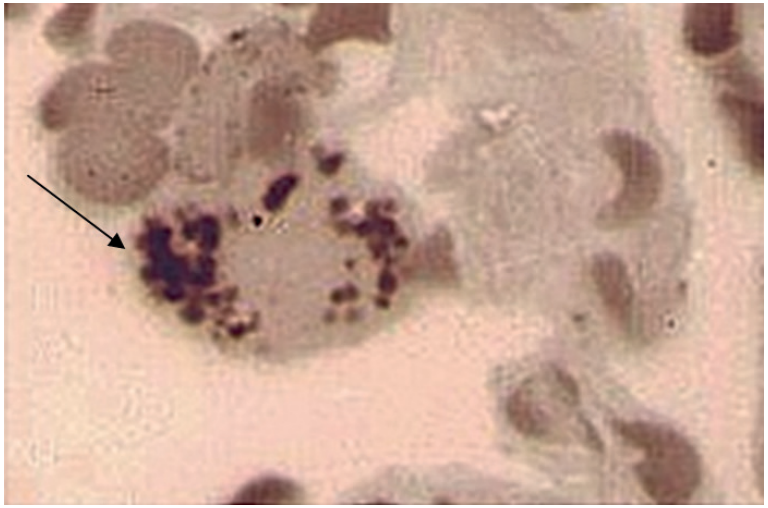

**Рис. 70**. Респираторный отдел лёгкого при 16 недель гипергликемии.
*В стенке альвеол локализуются группы клеток, содержащих многочисленные гранулы продуктов реакции (↑). Полутонкий срез. Реакция на лектин виноградной улитки, докраска метиленовым синим. Увеличение: 1000.*

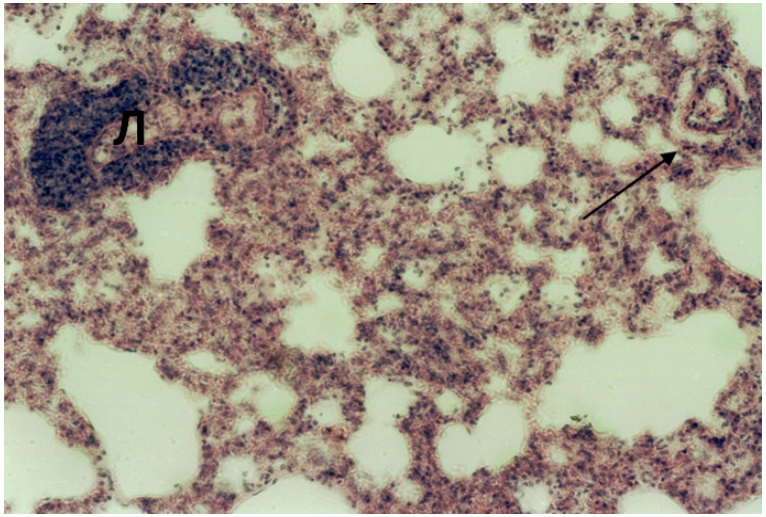


**Рис. 71.** Респираторный отдел лёгкого крысы при гипергликемии 16 недель.
*Большинство альвеол находится в спавшемся состоянии, в просвете многочисленные клетки. Периваскулярный отёк (↑) и в этих участках выявляется диффузная либо очаговая инфильтрация лимфоцитами (Л) (гранулематозные образования). Окраска: гематоксилин и эозин. Увеличение: 280.*



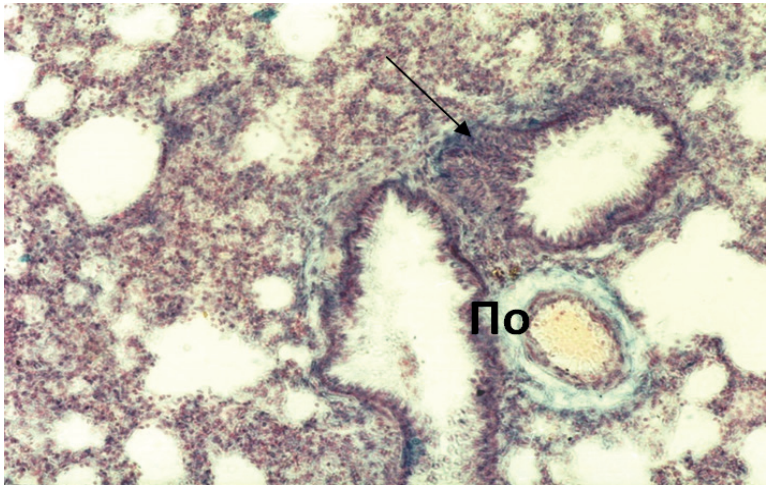


**Рис. 72.** Лёгкое крысы при гипергликемии 16 недель.
*Ателектаз и обширная инфильтрация альвеол (↑) лимфоцитами. Увеличение интенсивности реакций на гликозаминогликаны в стенке бронха и в зоне периваскулярного отёка (По). В стенке альвеол реакция умеренная. Окраска: альциановым синим 8 GX по Стидмэну. Увеличение: 280.*

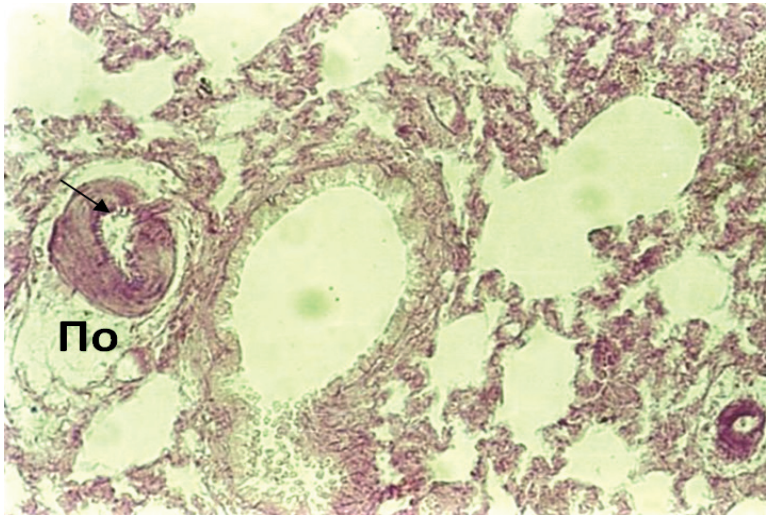


**Рис. 73.** Респираторный отдел лёгкого крысы при гипергликемии 16 недель.
*Выраженная гипертрофия мышечной оболочки кровеносных сосудов с большим содержанием ШИК-положительных веществ (↑). Периваскулярный отек (По). Положительная ШИК-позитивная реакция в стенке кровеносных сосудов альвеол. Окраска: ШИК-реакция по Мак-Манусу. Увеличение: 280.*

Постоянный контакт легкого с большим количеством кислорода, особенно на фоне гипергликемии, приводит к значительной активации реакции ПОЛ, что является одной из причин повреждения и гибели клеток. Это ведет к развитию патологических изменений во всех структурах органов дыхания и особенно в кровеносных сосудах. Известно, что высокая активность реакций ПОЛ при СД напрямую коррелирует с выраженностью сосудистых осложнений [Ефимов, А.С., 1989; Балаболкин, М.И., 2000; Салтыков, Б.Б., 2000].

При гипергликемии в течение 8 недель общий план строения органов дыхания сохранен, но при этом в респираторном отделе появляются многочисленные зоны ателектаза и эмфизематозные участки. Выявляется увеличение толщины мышечной пластинки слизистой бронхов и периваскулярный отек преимущественно вокруг венозных сосудов, в которых отмечается застой форменных элементов крови. Нарастает инфильтрация перибронхиальной соединительной ткани, причем в составе лимфоэпителиальных образований статистически достоверно значительно возрастает число лимфобластов, малых лимфоцитов, макрофагов, появляются плазматические клетки. В прослойках соединительной ткани бронхов, в стенке кровеносных сосудов и межальвеолярных перегородках возрастает интенсивность реакции на гликозаминогликаны и ШИК-положительные вещества. В септальных перегородках увеличивается число коллагеновых волокон, появляются зоны мукоидного набухания. Выявляются признаки гипертрофии в альвеоцитах I типа, утолщается базальная мембрана альвеол. В альвеоцитах II типа значительно уменьшается число осмиофильных телец, что вероятно отражает снижение их секреторной активности, уменьшение сурфактантной выстилки альвеол, а это способствует развитию повреждений респираторного отдела легких. В просвете альвеол присутствуют многочисленные макрофаги, в большинстве из которых выявляются лиганды лектина виноградной улитки, что свидетельствует об активации процесса дифференцировки и появления созревающих макрофагов. Можно предположить, что это связано с гипергликемией. Известно, что количество макрофагов в просвете альвеол зависит от уровня глюкозы в крови и выраженности плазморрагии [Кодолова, И.М., 1982; Щербак, А.В., 1986;



Toso, C., 2008]. Вероятно, в таких условиях при высоком содержании глюкозы крови макрофаги играют активную роль в резорбции и удалении продуктов обмена, поступающих из сосудистого русла в стенку и просвет альвеол.

В расширенных капиллярах стенок альвеол появляются агрегаты из эритроцитов, очаговый отек подэндотелиального пространства, структурные изменения в эндотелиальных клетках, т.е. данные изменения указывают на снижение газотранспортной функции респираторного отдела легкого. Считают, что при СД происходит внутриклеточное накопление сорбитола в стенке сосудов, это приводит к гиперосмолярности, развитию отека и набуханию клеток и межклеточного вещества и как результат нарушению проницаемости сосудистой стенки [Генык, С.Н., 1989; Бобырева, Л.Е., 1996; Липатов, Д.В., 2012; Jenning, P.E., 1987].

Таким образом, на фоне 8-недельной гипергликемии появляется комплекс неспецифических изменений, который играет весьма существенную роль в развитии патологии легких.

Гипергликемия в течение 16 недель сопровождается выраженными изменениями в легких. Часть бронхов находится в спавшемся состоянии, у других просвет расширен, стенки альвеол утолщены. Увеличиваются расстояния между гладкомышечными клетками слизистой оболочки бронхов, в перибронхиальной соединительной ткани выявляются признаки склероза и появление крупных липидных капель. В связи с этим необходимо отметить, что при проведении такого длительного эксперимента возраст крыс на момент забоя составлял около 9 - 10 месяцев, но столь выраженные склеротические изменения в соединительной ткани легкого наблюдались только у экспериментальных животных. Вокруг бронхиальных кровеносных сосудов наблюдается периваскулярный отек и выраженная инфильтрация лимфоцитами и макрофагами по типу гранулематозных образований, что свидетельствует о ведущей роли метаболических нарушений углеводного обмена и плазморрагических процессов в развитии диабетических ангиопатий [Салтыков, Б.Б., 1984; Дедов, И.И. и др., 2003]. По мнению ряда авторов, не последнюю роль в прогрессировании структурных нарушений в легких играет избыточное образование гидроперекисей липидов [Лысенко, Л.В.,1990; Ляйфер, А.И., 1993; Сазонова, О.В.,

2000; Wang, J.Y., 2014]. Учитывая, что легкие постоянно контактируют с кислородом, а также такими активными инициаторами перекисного окисления как озон и двуокись азота, есть все условия для активации реакции ПОЛ при развитии гипергликемического состояния. Кроме этого в легком присутствуют многочисленные макрофаги, способные в условиях патологии влиять на активность реакции свободнорадикального окисления [Романова, Л.К., 1991; Nathan, C.F., 1982; McDonald, R. J., 1991].

В условиях гипергликемии сосудистое русло и особенно эндотелиальные клетки являются наиболее уязвимыми, поскольку образовавшиеся в результате окисления глюкозы высокореактивные продукты ПОЛ и свободные радикалы кислорода оказывают на них повреждающее действие. Известно, что нарушение структуры легких продуктами свободнорадикального окисления приводит к повышению секреции биологически активных веществ, которые усиливают сосудистую проницаемость, что может привести к развитию воспалительной реакции. В составе периферической зоны лимфоэпителиальных образований возрастает число клеток за счет значительного увеличения числа малых лимфоцитов, макрофагов, плазматических и тучных клеток. Причем макрофаги обычно имеют крупный размер и светлую вакуолизированную цитоплазму. По-видимому, в условиях высокой плазморрагии макрофаги активно обеспечивают резорбцию и удаление продуктов обмена, поступающих из кровеносного русла в стенку и просвет альвеол. Но по мере нарастания структурных изменений в сосудах микроциркуляторного русла и в альвеолярных перегородках, в связи с повторяющимся процессом инсудации, происходит избыточное накопление продуктов обмена и, как результат, снижение фагоцитарной активности макрофагов, о чем свидетельствует накопление в их цитоплазме множества вакуолей.

По мнению ряда авторов, ослабление в системе местной защиты легких является отрицательным патогенетическим фактором, ухудшающим течение патологического процесса в органах дыхания при сахарном диабете [Струков, А.И., 1990; Нажмутдинова, Д.К., 2000; Fournier, M., 1977]. В перибронхиальной соединительной ткани увеличиваются в размере пучки, состоящие из коллагеновых волокон, возрастает их число в стенке альвеол, особенно



вокруг кровеносных капилляров. Сохраняются на высоком уровне реакции на ШИК-положительные вещества и гликозаминогликаны в соединительной ткани и стенке кровеносных сосудов. Выявляется набухание эндотелиоцитов в кровеносных капиллярах альвеол, достаточно часто в них обнаруживаются скопления форменных элементов крови, почти полностью закрывающих просвет. Базальные мембраны капилляров утолщаются, в них возрастает количество ШИК-позитивных веществ. Из этого следует, что в легких, имеющих большую сеть кровеносных сосудов, развивающаяся ангиопатия приобретает особое значение. Весь комплекс изменений приводит к снижению числа функционально активных капилляров, а это ведет к развитию гипоксии, нарастанию дистрофических процессов в соединительной ткани и, как результат, формированию интерстициального фиброза.

Таким образом, изменения, обнаруженные нами при 16-недельной гипергликемии, свидетельствуют о появлении специфических морфологических признаков, таких как гранулематозные периваскулярные образования, спавшиеся капилляры с утолщенной стенкой, типичных для поражения легких при СД [Лысенко, Л.В., 1990; Жестовский, С.С., 2007; Шойхет Я.Н., 2008]. Если в начале в легочной ткани при СД вышеописанные изменения носят рассеянный характер, в связи с чем длительное время могут быть компенсированы, то в дальнейшем это приводит к усугублению патологических процессов в легких и отягощению течения самого СД, что и диктует необходимость поиска путей их коррекции.

### Морфофункциональная характеристика легкого крыс в эксперименте при гипергликемии на фоне введения дигидрокверцетина в течение 8 недель

Изменения в слизистой оболочке субсегментарных и внутридольковых бронхов носят очаговый характер: на продольных срезах видно, что эластические волокна фрагментированы, мышечная пластинка несколько утолщена по сравнению с контролем. Наблюдается миграция через эпителии многочисленных тучных клеток. В респираторном отделе большинство альвеол сохраняет план строения, типичный для интактных животных

(рис. 74). Часть альвеол эмфизематозно расширены, их стенки истончены. Эластические волокна альвеол очагово утолщены, в некоторых участках фрагментированы (рис. 75).

В просвете альвеол и в соединительной ткани бронхов присутствует значительное число небольших по размеру макрофагов. Реакция на лектин виноградной улитки показала, что число и размер гранул продукта реакции в клетках, находящихся в просвете альвеол, уменьшается по сравнению с контролем. Гранулы имеют очаговую локализацию (рис. 76). Реакция на гликозаминогликаны снижается, особенно в межальвеолярных перегородках, но сохраняется на довольно высоком уровне в бронхиальных кровеносных сосудах. Реакция на ШИК-позитивные вещества остается достаточно высокой. В стенке альвеол она имеет мозаичный характер, наибольшее число гранул выявляется в базальных мембранах капилляров. Наиболее интенсивная реакция на нейтральные полисахариды сохраняется в перибронхиальной соединительной ткани и в стенках кровеносных сосудов.

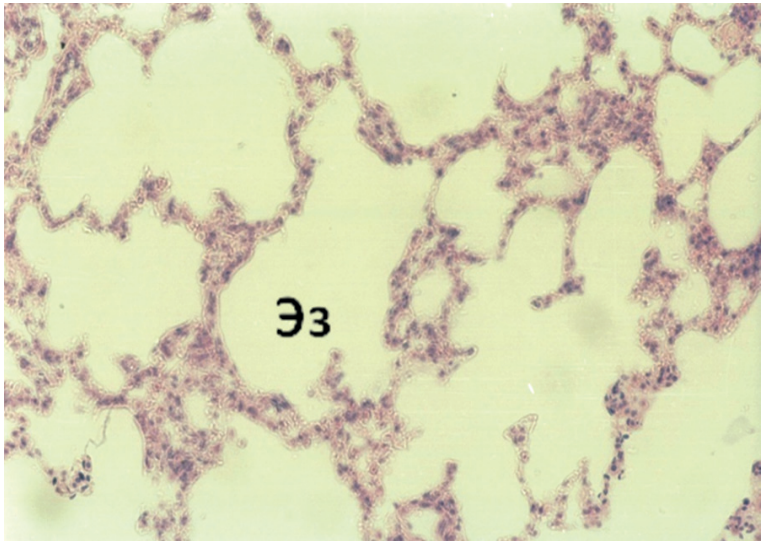


**Рис. 74.** Респираторный отдел лёгкого крысы при гипергликемии 8 недель на фоне введения дигидрокверцетина.
*Большинство альвеол имеет нормальный план строения. Встречаются эмфизематозные зоны (Эз). Окраска: гематоксилин и эозин. Увеличение: 260.*



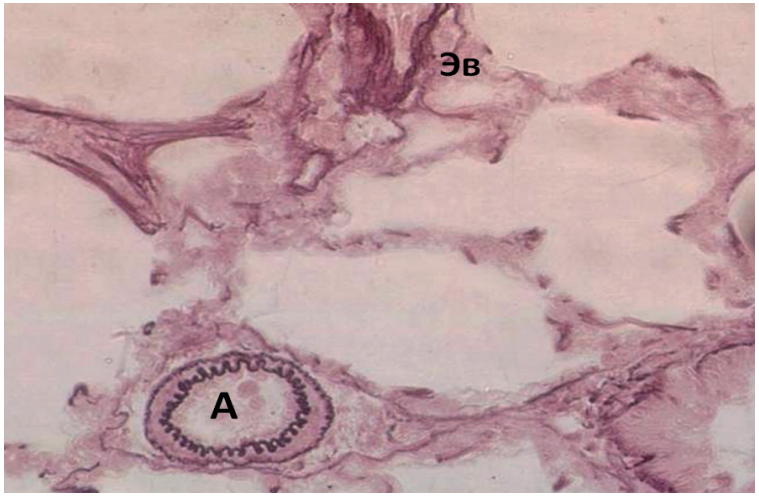


**Рис. 75.** Респираторный отдел лёгкого крысы при гипергликемии 8 недель на фоне введения дигидрокверцетина.
*Эластические волокна (Эв) в стенке альвеолы очагами утолщены, располагаются группами. В некоторых альвеолах они фрагментированы. Хорошо выражены эластические мембраны в стенке артерии (А). Окраска: резорцин-фуксином по Вейгерту. Увеличение: 260.*

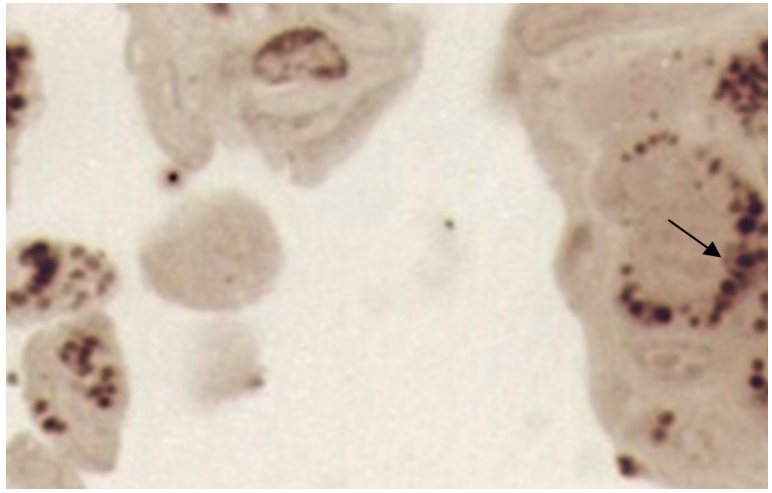

**Рис. 76.** Респираторный отдел лёгкого крысы при гипергликемии 8 недель на фоне введения дигидрокверцетина.
*В альвеоле находятся клетки, содержащие в основном небольшие гранулы продукта реакции, которые имеют очаговую локализацию (↑). Полутонкий срез. Реакция на лектин виноградной улитки, докраска метиленовым синим. Увеличение: 560.*

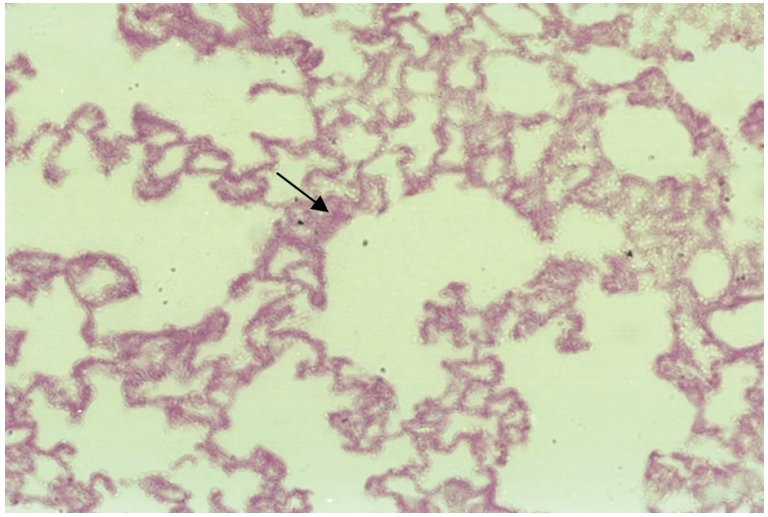

**Рис. 77**. Респираторный отдел лёгкого крысы при гипергликемии 8 недель на фоне введения дигидрокверцетина.
*Реакция на ШИК-позитивные вещества в стенке альвеол мозаична. Усиление реакции отмечено в базальных мембранах гемокапилляров (↑).*
*Окраска: ШИК-реакция по Мак-Манусу. Увеличение: 200.*

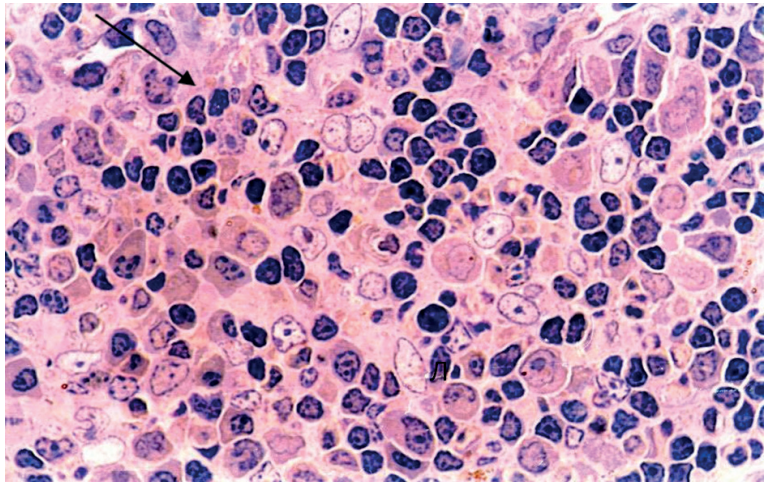

**Рис. 78.** Адвентициальная оболочка бронха крысы при гипергликемии 8 недель на фоне введения дигидрокверцетина.
*В составе лимфоэпителиального образования присутствуют многочисленные лимфобласты, пролимфоциты, макрофаги и умеренное число зрелых лимфоцитов (↑).*
*Окраска: гематоксилин и эозин. Увеличение: 1000.*



*Таблица 8*

**ЧИСЛО КЛЕТОЧНЫХ ЭЛЕМЕНТОВ В ПЕРИФЕРИЧЕСКОЙ ЗОНЕ ЛИМФОЭПИТЕЛИАЛЬНЫХ ОБРАЗОВАНИЙ СУБСЕГМЕНТАРНЫХ И ВНУТРИДОЛЬКОВЫХ БРОНХОВ У ЭКСПЕРИМЕНТАЛЬНЫХ КРЫС (на площади 10000 мкм²)**

| Показатели / Группы животных | Лимфо-бласты | Средние лимфоциты | Малые лимфоциты | Макрофаги | Плазмо-циты | Тучные клетки |
|---|---|---|---|---|---|---|
| Гипергликемия 8 недель (контроль 1) | 6,7± 0,32 | 23,2 ± 2,8 | 68,7 ± 4,01 | 8,3 ± 0,72 | 3,1± 0,48 | 1,4 ± 0,3 |
| Гипергликемия 8 недель на фоне дигидрокверцетина | 8,4± 0,35* | 29,1± 1,01* | 45,3± 5,7* | 10,1± 0,82 | 0,5±0,17* | 0,8± 0,21 |
| Гипергликемия 16 недель (контроль 2) | 5,3± 0,54 | 27,8 ± 1,57 | 85,6 ± 3,61 | 12,3 ± 2,07 | 3,7± 0,18 | 5,3± 0,74 |
| Гипергликемия 16 недель на фоне дигидрокверцетина | 4,7± 0,42 | 20,3± 2,6 | 51,7± 3,71** | 7,92± 0,57** | 1,4± 0,27** | 1,7±0,29** |

* p< 0,05 по сравнению с 1 контрольной группой
** p< 0,05 по сравнению со 2 контрольной группой

В периферической зоне лимфоэпителиального образования бронхов клеточные элементы располагаются диффузно, иногда захватывают прилегающие участки паренхимы легкого. В их составе достоверно увеличивается число лимфобластов (до 8,4 ± 0,35%) и средних лимфоцитов (до 29,1 ± 2,01%) на фоне снижения малых лимфоцитов (до 45,3 ± 5,7%) и плазмоцитов (табл. 8). Число макрофагов возрастает до 10,1 ± 0,82% (в контроле - 8,3 ± 0,72%).

РЕЗЮМЕ. Таким образом, применение дигидрокверцетина на фоне гипергликемии позволяет сохранить в большинстве альвеол типичный план строения. В просвете альвеол и их стенке выявляется большое число зрелых макрофагов, так как по мере созревания клеток в них уменьшается количество гранул продуктов реакции на лектин. В лимфоэпителиальных образованиях увеличивается количество лимфобластов и средних лимфоцитов на фоне снижения числа малых лимфоцитов, плазматических и тучных клеток. В то же время возрастает миграция последних через эпителий. Явления периваскулярного отека выражены умеренно. Достоверно снижается интенсивность реакции на ШИК-положительные вещества и гликозаминогликаны в стенках бронхиальных кровеносных сосудов.

## Морфофункциональная характеристика легкого крыс в эксперименте при гипергликемии на фоне введения дигидрокверцетина в течение 16 недель

На фоне стойкой гипергликемии введение дигидрокверцетина несколько снижает структурные изменения в стенке внутридольковых бронхов по сравнению с контролем. Выявляется очаговая складчатость слизистой оболочки, в этих участках гладкомышечные клетки гипертрофированы (рис.79). В перибронхиальной соединительной ткани участки уплотнения чередуются с зонами мукоидного набухания. Здесь в основном выявляются юные фибробласты, имеющие расширенные канальца эндоплазматической сети и ядра обычно неправильной формы, в которых хроматин располагается по периферии узким ободком, хорошо контурируется ядрышко. Волокна, окружающие фибробласт, находятся друг от друга на значительном расстоянии (рис. 80). В респираторном отделе форма и размер альвеол варьирует, часть из них сохраняет обычный план строения, встречаются эмфизематозные зоны. У большей части альвеол стенка утолщена, в ней находятся эластические волокна, число и размер которых различен. Выявляется гипертрофия альвеолоцитов. Лимфоидная инфильтрация в респираторном отделе имеет очаговую локализацию, макрофаги встречаются редко. Реакция на лектин виноградной улитки позволила выявить в просвете альвеол отдельные клетки, содержащие небольшие гранулы продукта реакции, неравномерно распределённые по контуру клетки. В части бронхиальных сосудов выявляется периваскулярный отёк, здесь реакция на ШИК-положительные вещества выражено слабо (рис. 81). Высокое содержание ШИК-позитивных веществ отмечено в стенке бронхиальных сосудов и в межальвеолярных перегородках (рис. 82), хотя в последних уровень реакции значительно ниже, чем в контроле.

Реакция на гликозаминогликаны достоверно уменьшается в перибронхиальной соединительной ткани, в крупных кровеносных сосудах она сохраняется на довольно высоком уровне. В стенке альвеол содержание гликозаминогликанов умеренное и имеет очаговую локализацию (табл. 9).



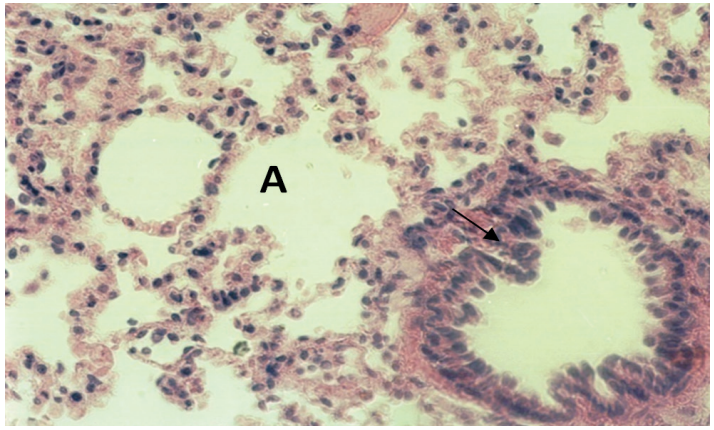


**Рис. 79.** Респираторный отдел лёгкого крысы при 16 неделях гипергликемии на фоне введения дигидрокверцетина.
*Формы и размер альвеол (А) варьируют. Наблюдается набухание альвеоцитов и умеренное количество макрофагов в просвете альвеол. Стенка бронхов утолщена (↑). Окраска: гематоксилин и эозин. Увеличение: 420.*

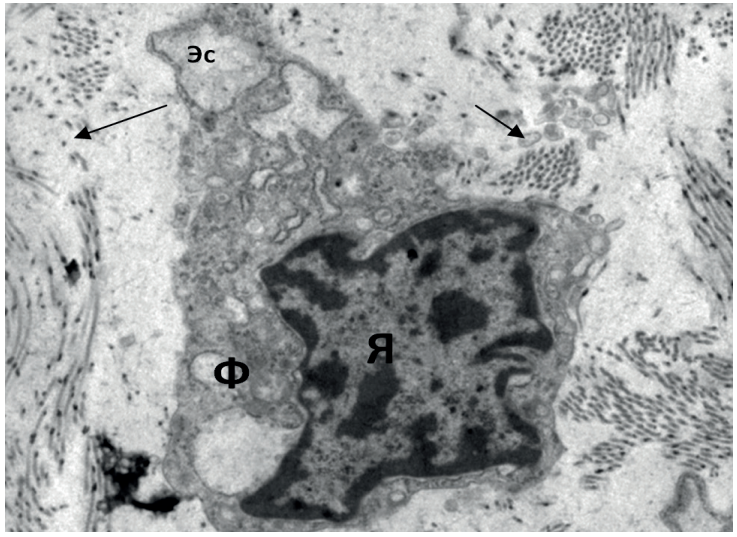


**Рис. 80.** Перибронхиальная соединительная ткань при гипергликемии 16 недель на фоне введения дигидрокверцетина.
*Фибробласт (Ф) имеет изрезанные контуры ядра. Хроматин в виде узкого пояска располагается по периферии ядра. Хорошо контурируется ядрышко (Я). Канальцы эндоплазматической сети (Эс) очагово расширены. Вокруг клетки видны тонковолокнистые структуры (↑). Заливка: аралдит-эпон. Окраска: уранилацетат, цитрат свинца. Увеличение: 12000.*

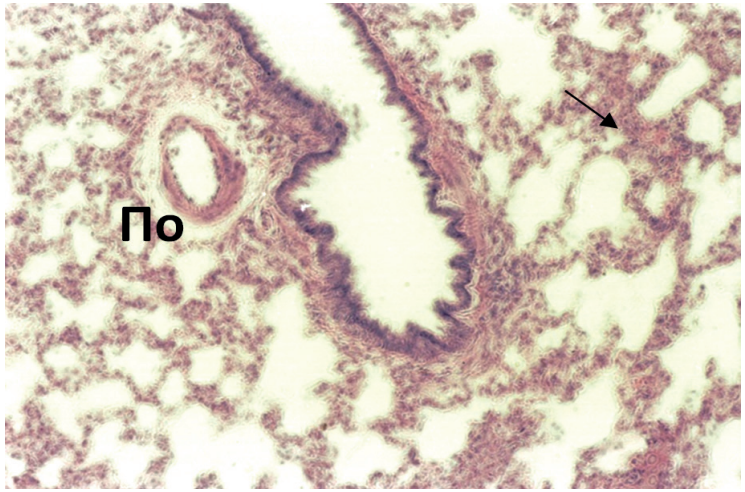


**Рис. 81**. Респираторный отдел лёгкого крысы при 16 недель гипергликемии на фоне введения дигидрокверцетина.
*Очаговое усиление ШИК-реакции в стенке альвеол (↑), кровеносных сосудов и слизистой оболочки бронха. Периваскулярный отёк (По). Окраска: ШИК-реакция по Мак-Манусу с докраской гематоксилином. Увеличение: 280.*

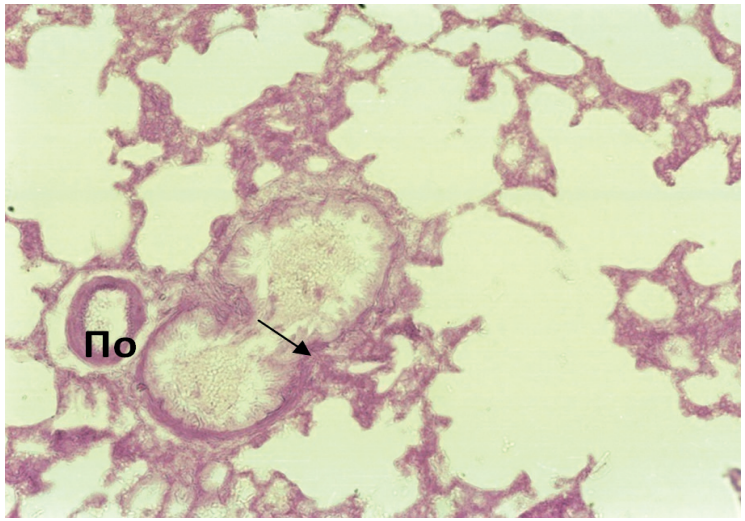


**Рис. 82.** Респираторный отдел лёгкого крысы при 16 неделях гипергликемии на фоне введения дигидрокверцетина.
*Очаговое увеличение ШИК-положительных веществ в кровеносных капиллярах альвеол, в перибронхиальной соединительной ткани и в средней оболочке кровеносных сосудов (↑). Периваскулярный отёк (По). Окраска: ШИК-реакция по Мак-Манусу. Увеличение: 280.*



Анализ периферической зоны лимфоэпителиального образования выявил уменьшение общего числа клеток на площади 10000 мкм$^2$, достоверно снижается количество малых и средних лимфоцитов, макрофагов, тучных и плазматических клеток (табл. 9).

РЕЗЮМЕ. При длительной гипергликемии применение дигидрокверцетина снижает уровень структурных изменений в бронхиальном дереве и в респираторном отделе легкого. В перибронхиальной соединительной ткани на фоне участков с увеличенным количеством волокон выявляются зоны мукоидного набухания, интенсивность реакции на гликозаминогликаны и ШИК-положительные вещества снижена, зоны инфильтрации небольшие, число клеток различных типов уменьшается. Периваскулярный отёк менее значителен. В респираторном отделе большая часть альвеол сохраняет обычный план строения. Число ШИК-позитивных гранул и содержание гликозаминогликанов в бронхиальных сосудах и сосудах микроциркуляторного русла стенки альвеол снижается.

***Таблица 9***

**ДОСТОВЕРНОСТЬ ИЗМЕНЕНИЙ ИНТЕНСИВНОСТИ РЕАКЦИИ НА ШИК-ПОЗИТИВНЫЕ ВЕЩЕСТВА И ГЛИКОЗАМИНОГЛИКАНЫ В ЛЕГКОМ ИНТАКТНЫХ И ЭКСПЕРИМЕНТАЛЬНЫХ ЖИВОТНЫХ (в условных единицах)**

| | Гликозаминогликаны | | | ШИК-позитивные вещества | | |
|---|---|---|---|---|---|---|
| | Перибронхиальная соединительная ткань | Бронхиальные кровеносные сосуды | Межальвеолярная перегородка | Перибронхиальная соединительная ткань | Бронхиальные кровеносные сосуды | Межальвеолярная перегородка |
| Гипергликемия * 8 недель (контроль) | ↑ | ↑ | ↑ | ↑ | ↑ | ↑ |
| Гипергликемия ^ 8 недель на фоне дигидрокверцетина | 0 | ↓ | ↓ | 0 | ↓ | ↓ |
| Гипергликемия * 16 недель (контроль) | ↑ | ↑ | 0 | ↑ | ↑ | ↑ |
| Гипергликемия # 16 недель на фоне дигидрокверцетина | 0 | ↓ | 0 | 0 | ↓ | ↓ |

*при сравнении с интактными животными;
^ при сравнении с контролем 8 недель;
# при сравнении с контролем 16 недель;;
↑ достоверное увеличение; ↓ достоверное уменьшение; 0 отсутствие достоверных различий.

Применение дигидрокверцетина на фоне 8-недельной гипергликемии позволило сохранить у большинства альвеол план строения, типичный для интактных животных. Изменения в лимфоэпителиальных образованиях при применении препаратов были следующие: сохраняется большое число лимфобластов, средних лимфоцитов и зрелых макрофагов на фоне уменьшения количества малых лимфоцитов. Положительная динамика наблюдается в перибронхиальной соединительной ткани и в межальвеолярных перегородках, здесь отмечена тенденция по уменьшению уровня реакции на гликозаминогликаны и ШИК-позитивные вещества. В то же время, как в стенке кровеносных сосудов, так и в базальных мембранах гемокапилляров сохраняется довольно высокая очаговая интенсивная реакция на нейтральные полисахариды.

На фоне 16-недельной гипергликемии применение дигидрокверцетина несколько снижает структурные изменения в респираторном отделе легкого, но наблюдаемая картина весьма мозаична. Часть альвеол сохраняет обычный план строения, другие эмфизематозно расширены, некоторые имеют утолщенную стенку за счет увеличения, в основном, эластических волокон. Наблюдается умеренная гипертрофия в альвеоцитах, очаговая инфильтрация стенки альвеол и некоторое снижение активности на ШИК-позитивные вещества в межальвеолярных перегородках и в базальной мембране капилляров.

Зоны инфильтрации в перибронхиальной соединительной ткани уменьшаются, причем наблюдается снижение числа лимфобластов, средних лимфоцитов, плазмоцитов и тучных клеток. Считают, что снижение числа молодых форм лимфоцитов, на фоне увеличения зрелых, чаще всего связано с улучшением кровоснабжения данного участка [Струков, А.И., 1990]. В соединительной ткани бронхиального дерева встречаются небольшие очаги склероза и зоны мукоидного набухания, сохраняется достаточно высокая реакция на гликозаминогликаны и ШИК-положительные вещества (табл. 9). Периваскулярный отек в бронхиальных сосудах выражен умеренно.

Учитывая вышесказанное, можно сделать заключение, что в ходе экспериментальной гипергликемии ангиопротекторное действие дигидрокверцетина достаточно высокое. Известно, что дигидрокверцетин оказывает благоприятное действие на стенку сосудов и повышает устойчивость тканей повреждающему действию гипергликемии [Теселкин, Ю.О., 1996; Лукьянова, Л.Д., 2007; Уминский, А.А., 2007]. Увеличение срока применения этого препарата не привело к полноценному восстановлению структур в легком, но в данном случае характер нарушений был менее значителен и позволил снизить уровень патологических изменений в органах дыхания.



# ГЛАВА 5. Биохимические показатели периферической крови и ткани лёгкого крыс в различные сроки при гипергликемии на фоне введения дигидрокверцетина

## Гликемические показатели периферической крови

Изучение гликемического профиля у крыс проводили натощак в утренние часы. В каждой из экспериментальных групп у всех животных были исследованы исходные показатели глюкозы крови, и в дальнейшем работа проводилась индивидуально с каждым. Достоверные результаты изменения уровня гликемического профиля были получены на 4 неделе эксперимента, когда показатели глюкозы составили 5,9 ± 0,38 ммоль/л (табл. 10). На этом сроке через 60 минут после перорального приема глюкозы ее уровень в крови крыс повысился до 11,5 ± 0,85 ммоль/л (табл. 11). В ходе дальнейшего эксперимента было отмечено повышение глюкозы на сроке 8 недель. Этот показатель был равен 6,4 ± 0,53 ммоль/л, что почти в два раза превышало ее содержание у интактных крыс. Животные, которым применяли дигидрокверцетин, на 4 неделе имели уровень гликемии крови 4,5 ± 0,41 ммоль/л (в контроле - 5,9 ±0,58 ммоль/л). После перорального приема глюкозы через 60 минут ее уровень был достоверно ниже, чем в контроле, и составил 5,8 ± 0,51 ммоль/л (табл. 11). Дигидрокверцетин вызывал достоверное снижение показателя глюкозы крови до 5,2 ± 0,44 ммоль/л (в контроле 6,4±0,53 ммоль/л, табл. 10). В группе животных с экспериментальной гипергликемией в течение 16 недель изменения показателей глюкозы крови были следующие: 8 недель - 6,6 ± 0,61 ммоль/л; 12 недель - 6,9 ± 0,31 ммоль/л; 16 недель - 7,1 ± 0,43 ммоль/л (табл. 12).

*Таблица 10*

**ПОКАЗАТЕЛИ ГЛЮКОЗЫ КРОВИ ИНТАКТНЫХ КРЫС, С ГИПЕРГЛИКЕМИЕЙ В ТЕЧЕНИЕ 8 НЕДЕЛЬ И НА ФОНЕ ПРИМЕНЕНИЯ ДИГИДРОКВЕРЦЕТИНА (ММОЛЬ/Л)**

| Сроки эксперимента / Группы животных | Гипергликемия в течение: | | | Интактные животные |
|---|---|---|---|---|
| | 4 недели | 6 недель | 8 недель | |
| Животные с гипергликемией (контроль) | 5,9 ± 0,38* | 6,2 ± 0,37* | 6,4 ± 0,53* | 3,1 ± 0,24 |
| Животные с гипергликемией на фоне введения дигидрокверцетина | 4,5 ± 0,41** | 4,0 ± 0,6** | 5,2 ± 0,44** | 3,2 ± 0,28 |

* p< 0,05 по сравнению с интактными животными

** p< 0,05 по сравнению с контрольной группой

*Таблица 11*

**ПОКАЗАТЕЛИ ГЛЮКОЗЫ КРОВИ КРЫС (4 НЕДЕЛЯ ОТ НАЧАЛА ЭКСПЕРИМЕНТА) НАТОЩАК И ЧЕРЕЗ 60 МИНУТ ПОСЛЕ ПЕРОРАЛЬНОГО ПРИЕМА ГЛЮКОЗЫ (моль/л)**

| Показатели / Группы животных | Гипергликемия (контроль) | Гипергликемия на фоне применения дигидрокверцетина |
|---|---|---|
| Натощак | 5,9 ± 0,58 | 4,5 ± 0,41* |
| Через 60 минут | 11,5 ± 0,85 | 5,8 ± 0,51* |

* p< 0,05 по сравнению с контрольной группой

*Таблица 12*

**ПОКАЗАТЕЛИ ГЛЮКОЗЫ КРОВИ ИНТАКТНЫХ КРЫС С ГИПЕРГЛИКЕМИЕЙ В ТЕЧЕНИЕ 16 НЕДЕЛЬ И НА ФОНЕ ПРИМЕНЕНИЯ ДИГИДРОКВЕРЦЕТИНА (ммоль/л)**

| Сроки эксперимента / Группы животных | Гипергликемия в течение: | | | Интактные животные |
|---|---|---|---|---|
| | 8 недели | 12 недель | 16 недель | |
| Животные с гипергликемией (контроль) | 6,6 ± 0,61* | 6,9 ± 0,31* | 7,1 ± 0,43* | 3,4 ± 0,26 |
| Животные с гипергликемией на фоне введения дигидрокверцетина | 5,3 ± 0,42** | 5,7 ± 0,38** | 5,8 ± 0,32** | 3,2 ± 0,35 |

* p< 0,05 по сравнению с интактными животными
** p< 0,05 по сравнению с контрольной группой

Применение в эти сроки дигидрокверцетина показало, что уровень глюкозы крови был достоверно ниже, к 16 неделе эксперимента составил 5,8 ± 0,32 ммоль/л.

РЕЗЮМЕ. Таким образом, полученные данные свидетельствуют, что в условиях 8 и 16 недель эксперимента была создана в организме крыс стойкая гипергликемия. Применение дигидрокверцетина в этих условиях приводит к достоверному снижению показателей глюкозы крови во все сроки.

## Окислительный стресс и его роль при гипергликемии

Перекисное окисление липидов (ПОЛ) существует в нормально функционирующих клетках, где постоянно содержатся липидные гидроперекиси в невысокой концентрации. Оно играет важную роль в регуляции проницаемости клеточных мембран, состоянии окислительного фосфорилирования клетки. При определенных условиях об-



разование реактивных радикальных соединений увеличивается, что и приводит к окислительному стрессу. Установлено, что в механизмах повышения окислительного стресса при диабете участвует не только гипергликемия, но и гиперинсулинемия [Храпова, Н.Г., 1981; Бобырева, Л.Е., 1996; Балаболкин, М.И., 2000; Зенков, Н.К., 2001; Волчегорский, И.А., 2008; Мазо, В.К., 2016; Ciriello, A., 1999; Wu, Z., 2004; Wang, J.Y., 2014]. В нормальной ткани постоянно протекает процесс липидной пероксидации, интенсивность которого находится в обратной зависимости от активности естественных антиоксидантных систем. Избыточное образование активных форм кислорода может быть причиной повреждения и гибели клеток. Диеновые конъюгаты, являющиеся первичными продуктами ПОЛ, относятся к токсическим метаболитам, которые оказывают повреждающее действие на липопротеиды, белки, ферменты и нуклеиновые кислоты. Дальнейшими продуктами ПОЛ являются альдегиды и кетоны, которые со свободными группами мембранных соединений образуют конечные продукты ПОЛ (основание Шиффа и др.), непрерывное накопление их дестабилизирует мембраны и способствует деструкции клеток. Беспредельное увеличение свободных радикалов и гидроперекисей липидов должно было бы привести к быстрому разрушению клеточных структур, но в естественных условиях этого не происходит благодаря наличию в организме сложной и многокомпонентной системы биоантиокислителей и естественных антиоксидантов, способных при химическом воздействии ингибировать свободно-радикальное окисление липидов. Активность реакции перекисного окисления липидов в тканях контролируется антиоксидантной системой, которая обеспечивает не только защиту от повреждающего действия свободных радикалов, но и влияет на адаптационные реакции. Однако следует отметить, что отрицательные последствия от липидной пероксидации возникают лишь при истощении резервов системы эндогенных антиоксидантов [Владимиров, Ю.А., 1972; Каган, В.Е., 1979; Гацко, Г.Г., 1985; Суханова, Л.Я., 1988; Балаболкин, М.И., 2000; Мазо, В.К., 2014; 91, Wolff, S.P., 1991].

В отсутствии антиоксидантной коррекции уровень функционирования защитных систем прогрессивно снижается, содержание продуктов ПОЛ достигает максимума, причём в их структуре преобладают трудно утилизируемые вторичные соединения (малоновый диальдегид). Уменьшение при этом первичных продуктов ПОЛ, таких как диеновые конъюгаты, гидроперекиси, вследствие некомпенсируемого «выгорания» субстратов для их образования может приводить к ошибочному заключению о благополучии в системе ПОЛ-антиоксиданты [Каган, В.Е., 1979; Иванов, В.В., 1984; Мажуль, Л.М., 1987; Сазонова, О.В., 2000;

Романенко, И.А., 2005; Клебанова, Е.М., 2006; Роговский, В.С., 2013].

Витамин Е предупреждает образование конечных продуктов ПОЛ, выполняет функцию антиоксиданта, ингибирует перекисное окисление липидов и удаляет свободные радикалы, включая синглетный кислород, который является мощным окислителем. По мнению ряда авторов [Волчегорский, И.А., 2008; Гавровская, Л.К., 2008; Бондарь, И.А., 2009; Paolisso, G., 1993] инсулин также ингибирует реакции ПОЛ, но этот антиоксидантный эффект его уменьшается по мере старения организма.

В условиях гипергликемии сосудистое русло представляет собой наиболее «благоприятное» место для индуцирования свободнорадикального окисления, что обусловлено высоким уровнем кислорода в крови, который, как известно, является необходимым субстратом для образования высокореактивных соединений. Свободные радикалы повреждают клеточные структуры сосудистой стенки, вызывают десквамацию эндотелия, деструкцию и фрагментацию эластических волокон, свободнорадикальную деполимеризацию гликозаминогликанов и появление «сшивок» коллагена. Продолжительное воздействие продуктов перекисного окисления на компоненты сосудистой стенки сопровождается развитием клеточной пролиферации с разрастанием соединительнотканных структур, фиброзом и кальцинозом. Все это способствует утолщению сосудистой стенки и уменьшению ответа на действие различных вазоактивных веществ, что приводит к различным расстройствам кровообращения [Бородин, Е.А., 1992; Ляйфер, А.И., 1993; Бобырева, Л.Е., 1998; Дедов, И.И., 2003; Балаболкин, М.И., 2008; Ren, S., 2000; Phung, O.J., 2014].

Интенсификация перекисного окисления липидов имеет особое значение для функционирования системы органов дыхания. Лёгкие представляют собой наиболее крупную биологическую мембрану организма, внешняя поверхность которой постоянно контактирует с кислородом, а также такими активными инициаторами перекисного окисления, как озон и двуокись азота. Свободнорадикальное повреждение лёгких характеризуется не только вентиляционными нарушениями, но и повышенной секрецией биологически активных веществ, что ведёт к воспалительной клеточной инфильтрации, повышению сосудистой проницаемости, отёку тканей, местной гипоксии. Ишемия и гипоксия тканей, наблюдаемая при сахарном диабете, являются дополнительными факторами, способствующими повышенному образованию реактивных оксидантов в различных органах и тканях. Маловероятно, что гипоксия ткани ограничивает свободнорадикальные процессы; наоборот, есть много данных, свидетельствующих об усилении перекисного



окисления липидов при гипоксическом и ишемическом повреждении [Владимиров, Ю.А., 1972; Каган, В.Е., 1979; Зенков, Н.К., 2001;Роговский, В.С., 2013; Wolff, S.P., 1991; Ciriello, A., 1999].

Таким образом, при гипергликемии окислительный стресс приводит к нарушению в организме баланса между прооксидантами и компонентами системы антиоксидантной защиты. Он вызывает различную степень дефицита инсулина и развитие инсулинорезистентности, являющихся обязательными компонентами патогенеза сосудистых осложнений диабета.

## Уровень реакций перекисного окисления липидов (ПОЛ) при гипергликемии и на фоне применения дигидрокверцетина в периферической крови

При экспериментальной 8-недельной гипергликемии в периферической крови крыс отмечено значительное и достоверное повышение содержания большинства продуктов ПОЛ, особенно диеновых конъюгатов (до 81,6 ± 4,04 нмоль/л) и церулоплазмина (до 30,4 ± 2,1 мг/100 мл). У интактных животных эти показатели соответственно были равны 18,6 ± 0,38 нмоль/мл и 18,4 ± 0,37 мг/100 мл. Уровень витамина Е снижался и составлял 27,8 ± 0,62 мкг/мл, тогда как у интактных был равен - 32,5 ± 0,57 мкг/мл (табл. 13).

Применение в ходе эксперимента дигидрокверцетина приводит к достоверному и значительному понижению показателей диеновых конъюгатов до 68,8 ± 2,03 нмоль/мл, малонового диальдегида до 4,1 ± 0,38 нмоль/мл на фоне повышения витамина Е до 30,8 ± 0,43 мкг/мл. На 16 неделе экспериментальной гипергликемии сохранялся в крови крыс высокий уровень продуктов ПОЛ, хотя содержание диеновых конъюгатов было ниже, чем в предыдущем эксперименте, и составляло 52,8 ± 3,09 нмоль/мл. Витамин Е понижался до 24,6 ± 0,67 мкг/мл (у интактных - 31,7 ± 0,48 мкг/мл, табл. 14). Дигидрокверцетин при 16 неделях гипергликемии снижал уровень реакций ПОЛ, о чем свидетельствуют показатели диеновых конъюгатов - 42,7 ± 2,68 нмоль/мл и гидроперекисей - 21,9 ± 0,42 нмоль/мл. Содержание витамина Е повышалось до 28,4 ± 0,36 мкг/мл.

РЕЗЮМЕ.Таким образом, гипергликемия, как в течение 8 недель, так и 16 недель, приводит к повышению в периферической крови первичных, а также вторичных продуктов ПОЛ, на этом фоне снижается содержание витамина Е. Применение в течение 8 недель дигидрокверцетина, и особенно 16 недель, выявило достоверное понижение уровня реакции ПОЛ на фоне повышения антиоксидантной защиты.

*Таблица 13*

**БИОХИМИЧЕСКИЕ ПОКАЗАТЕЛИ КРОВИ ИНТАКТНЫХ КРЫС, С ГИПЕРГЛИКЕМИЕЙ В ТЕЧЕНИЕ 8 НЕДЕЛЬ И НА ФОНЕ ПРИМЕНЕНИЯ ДИГИДРОКВЕРЦЕТИНА**

| Группы животных / Показатели | Интактные | Гипергликемия 8 недель (контроль) | Гипергликемия 8 недель на фоне введения дигидрокверцетина |
|---|---|---|---|
| Диеновые конъюгаты, нмоль/мл | 18,6 ± 0,38 | 81,6 ± 4,04* | 68,8 ± 2,03** |
| Гидроперекиси, нмоль/мл | 21,7 ± 0,42 | 26,8 ± 1,12* | 28,4 ± 1,4 |
| Малоновый диальдегид, нмоль/мл | 3,1 ± 0,17 | 5,6 ± 0,37* | 4,1 ± 0,38** |
| Церулоплазмин, мг/100 мл | 18,4 ± 0,37 | 30,4 ± 2,11* | 32,1 ± 1,17 |
| Витамин Е, мкг/мл | 32,5 ± 0,57 | 27,8 ± 0,62* | 30,8 ± 0,43 |

* p< 0,05 по сравнению с интактными животными
** p< 0,05 по сравнению с контрольной группой

*Таблица 14*

**БИОХИМИЧЕСКИЕ ПОКАЗАТЕЛИ КРОВИ ИНТАКТНЫХ КРЫС, С ГИПЕРГЛИКЕМИЕЙ В ТЕЧЕНИЕ 16 НЕДЕЛЬ И НА ФОНЕ ПРИМЕНЕНИЯ ДИГИДРОКВЕРЦЕТИНА**

| Группы животных / Показатели | Интактные | Гипергликемия 16 недель (контроль) | Гипергликемия 16 недель на фоне введения дигидрокверцетина |
|---|---|---|---|
| Диеновые конъюгаты, нмоль/мл | 17,4 ± 0,44 | 52,8 ± 3,09* | 42,7 ± 2,68** |
| Гидроперекиси, нмоль/мл | 22,4 ± 0,51 | 24,3 ± 0,72 | 21,9 ± 0,42** |
| Малоновый диальдегид, нмоль/мл | 3,3 ± 0,31 | 4,75 ± 0,54* | 3,9 ± 0,27 |
| Витамин Е, мкг/мл | 31,7 ± 0,48 | 24,6 ± 0,67* | 28,4 ± 0,36** |

* p< 0,05 по сравнению с интактными животными
** p< 0,05 по сравнению с контрольной группой



## В ткани лёгкого

В условиях гипергликемии наблюдается статистически достоверная активация процессов ПОЛ в ткани легкого. Об этом можно судить по увеличению содержания продуктов перекисного окисления липидов уже на 8 неделе эксперимента - диеновые конъюгаты возрастают до 77,4 ± 1,45 нмоль/г; гидроперекиси до 35,9 ± 2,1 нмоль/г (у интактных эти показатели соответственно равны: 53,8 ± 0,33 нмоль/г и 21,1 ± 0,54 нмоль/г). Следует отметить, что количество витамина Е практически не изменяется (табл. 15). Применение в ходе данного эксперимента дигидрокверцетина приводило к достоверному снижению содержания первичных продуктов ПОЛ, а именно диеновых конъюгатов до 59,8 ± 1,19 нмоль/г и повышению витамина Е до 45,9 ± 0,41 мкг/г, при гипергликемии в контроле его содержание было - 40,3 ± 0,87 мкг/г. Увеличение продолжительности эксперимента с гипергликемией до 16 недель сохраняло высокую активность реакций ПОЛ, на это указывают достаточно высокие показатели диеновых конъюгатов - 61,9 ± 1,47 нмоль/г, гидроперекисей - 31,7 ± 1,82 нмоль/г, у интактных животных содержание этих веществ было соответственно равно - 49,1 ± 0,42 нмоль/г и 19,4 ± 0,65 нмоль/г. О снижении уровня антиоксидантной защиты свидетельствует низкий показатель витамина Е - 37,4 ± 1,75 мкг/г, у интактных он был равен - 43,71 ± 1,07 мкг/г (табл. 16). Применение дигидрокверцетина в условиях 16-недельной гипергликемии приводило к статистически достоверному снижению продуктов реакций ПОЛ и увеличению показателя антиоксидантной защиты. Об этом свидетельствует понижение показателей диеновых конъюгатов до 48,7 ± 1,04 нмоль/г, гидроперекисей до 21,3 ± 0,81 нмоль/г и повышение витамина Е до 44,4 ± 0,79 мкг/г при применении дигидрокверцетина.

РЕЗЮМЕ. Таким образом, экспериментальная гипергликемия приводит к активации реакций ПОЛ, о чем свидетельствует повышение в ткани легкого диеновых конъюгатов, гидроперекисей липидов и снижение витамина Е. Уровень реакций ПОЛ зависит от продолжительности эксперимента. Применение, в условиях активации реакций ПОЛ, дигидрокверцетина позволяет снизить интенсивность данных процессов, активировать антиоксидантную систему, предотвратить избыточное накопление продуктов пероксидации в легком. Следует отметить, что дигидрокверцетин более активно влияет на накопление в ткани легкого витамина Е.

*Таблица 15*

**БИОХИМИЧЕСКИЕ ПОКАЗАТЕЛИ ТКАНИ ЛЕГКОГО ИНТАКТНЫХ КРЫС, С ГИПЕРГЛИКЕМИЕЙ В ТЕЧЕНИЕ 8 НЕДЕЛЬ И НА ФОНЕ ПРИМЕНЕНИЯ ДИГИДРОКВЕРЦЕТИНА**

| Группы животных / Показатели | Интактные | Гипергликемия 8 недель (контроль) | Гипергликемия 8 недель на фоне введения дигидрокверцетина |
|---|---|---|---|
| Диеновые конъюгаты, нмоль/г | 53,18 ± 0,33 | 77,4 ± 1,45* | 59,8 ± 1,19** |
| Гидроперекиси, нмоль/г | 21,1 ± 0,54 | 35,9 ± 2,1* | 34,8 ± 1,72 |
| Витамин Е, мкг/г | 42,65 ± 1,08 | 40,3 ± 0,87 | 45,9 ± 0,41** |

* p< 0,05 по сравнению с интактными животными
** p< 0,05 по сравнению с контрольной группой

*Таблица 16*

**БИОХИМИЧЕСКИЕ ПОКАЗАТЕЛИ ТКАНИ ЛЕГКОГО ИНТАКТНЫХ КРЫС, С ГИПЕРГЛИКЕМИЕЙ В ТЕЧЕНИЕ 16 НЕДЕЛЬ И НА ФОНЕ ПРИМЕНЕНИЯ ДИГИДРОКВЕРЦЕТИНА**

| Группы животных / Показатели | Интактные | Гипергликемия 16 недель (контроль) | Гипергликемия 16 недель на фоне введения дигидрокверцетина |
|---|---|---|---|
| Диеновые конъюгаты, нмоль/г | 49,1 ± 0,42 | 61,9 ± 1,47* | 48,7 ± 1,04** |
| Гидроперекиси, нмоль/г | 19,4 ± 0,65 | 31,7 ± 1,82* | 21,3 ± 0,81** |
| Витамин Е, мкг/г | 43,71 ± 1,07 | 37,4 ± 1,75* | 44,4 ± 0,79** |

* p< 0,05 по сравнению с интактными животными
** p< 0,05 по сравнению с контрольной группой

В нашей работе при создании стойкой и длительной экспериментальной гипергликемии были выявлены морфологические и биохимические нарушения, сходные с теми, что наблюдаются у больных с сахарным диабетом 2 типа. Гипергликемия - это результат нарушения обмена, при котором уровень углеводов, поступающих с пищей, превышает их потребление органами и тканями. При этом глюкоза длительно и неконтролируемо воздействует на различные структуры клеток, что приводит к развитию глюкозотоксичности [Баранов, В.Г., 1965; Уильямз, Г., 2003; Bensellam, M.,



2009]. Одним из феноменов этого процесса является активация перекисного окисления глюкозы, а также липидов и белков, что сопровождается повышением уровня крайне реакционно-способных свободных радикалов. Кроме того, состояние гипергликемии приводит к тому, что отдельные звенья системы антиоксидантной защиты организма не справляются с возросшей нагрузкой.

Такое обусловленное гипергликемией нарушение баланса окислительныхпроцессов и усиление неконтролируемых свободно-радикальных реакций иногда называют окислительным стрессом, что является особенно пагубным для клеток и тканей организма [Владимиров, Ю.А., 1972; Иванов, В.В., 1984; Мазовецкий, А.Г., 1987; Ляйфер, А.И., 1993; Ciriello, A., 1999]. Одним из основных критериев при выборе модели экспериментальной гипергликемии было отсутствие прямого разрушительного действия или возникновения значительных метаболических нарушений В-клеток островков поджелудочной железы. Кроме этого, необходимо учитывать, что всасывание глюкозы из желудочно-кишечного тракта приводит к наибольшей стимуляции В-клеток, активному выделению инсулина, что в конечном счете может привести к истощению либо снижению функциональной активности инсулоцитов островков поджелудочной железы [Баранов, В.Г., 1983; Мазовецкий, А.Г., 1987; Балаболкин, М.И., 1994; Шестакова, Е.А., 2012]. Известно, что у больных СД 2 типа секреция инсулина при приеме пищи снижена, а иногда инсулиновый ответ вообще отсутствует. В ряде работ показано, что на фоне гипергликемии снижается способность инсулина стимулировать захват глюкозы периферическими тканями [Баранов, В.Г., 1965; Аметов, А.С., 2002; Дедов, И.И., Мельниченко, Т.А., 2008]. Учитывая вышесказанное, мы в своей работе применяли различные пути введения раствора глюкозы в организм подопытных животных: пероральное и парентеральное (внутрибрюшинное). Наиболее четкие и статистически достоверные показатели были получены при изучении уровня глюкозы крови крыс натощак. В ходе проведенного эксперимента было выявлено «пиковое» повышение содержания глюкозы уже через 60 минут после ее приема. По мере удлинения срока эксперимента наблюдалась четкая тенденция к росту концентрации глюкозы крови, что свидетельствует о развитии гипергликемического синдрома у экспериментальных животных. Содержание глюкозы

в крови является отражением состояния двух постоянно меняющихся процессов, находящихся под контролем инсулина: утилизации глюкозы тканями и поступления глюкозы в кровоток. Достоверные результаты были получены на 4 неделе эксперимента, когда показатели глюкозы крови возросли в 2 раза по сравнению с интактными животными. В этот период пероральное применение глюкозы у крыс приводило через 60 минут к пикообразному повышению ее содержания в крови, что имеет определенное сходство с постпрандиальной гипергликемией (гипергликемия после еды) у больных СД 2 типа.

Считают, что это является важным патогенетическим фактором в развитии ангиопатий и возникает как результат выпадения ранней фазы секреции инсулина [Мкртумян, А.М., 2002; Балаболкин, М.И., 2004]. В ходе дальнейшего удлинения эксперимента до 16 недель наблюдалась четкая тенденция увеличения показателя глюкозы крови. Таким образом, повышение уровня глюкозы в крови усиливает состояние инсулинорезистентности и, возможно, приводит к снижению чувствительности В-клеток, тем самым вызывая нарушение секреции инсулина, что ведет к формированию порочного круга: повышение уровня глюкозы усиливает инсулинорезистентность, а это способствует развитию еще более выраженной гипергликемии [Мазовецкий, А.Г., 1987; Дмитриев, Л. Ф., 2005; Аметов, А.С., 2008; Francini, F., 2001].

Определение гликемического профиля у экспериментальных крыс позволило выявить закономерность к росту содержания глюкозы крови при увеличении срока эксперимента. Наиболее значительное увеличение этого показателя происходило в течение первых 4-8 недель. Далее на сроке 12-16 недель наблюдалась некоторая стабилизация, но уровень глюкозы крови у крыс натощак был постоянно почти в 2 раза выше, чем у интактных животных. Это позволило предположить о развитии гипергликемического синдрома в ходе эксперимента. Применение дигидрокверцетина позволило снизить уровень глюкозы, но показатели оставались повышенными, и эта тенденция сохранялась во все сроки эксперимента. Положительным моментом является то, что «пиковые» подъемы глюкозы крови через 60 минут после ее перорального приема были значительно ниже, чем на фоне гипергликемии.



Известно, что интенсивность реакции ПОЛ и состояние антиоксидантной системы являются одними из наиболее значимых в развитии осложнений при СД [Мажуль, Л.М., 1987; Бобырева, Л.Е., 1996; Балаболкин, М.И., 2000; Сазонова, О.В., 2000; Мазо, В.К., 2016; Ciriello, A., 1999]. При гипергликемии на сроке 8 недель отмечается значительное увеличение в периферической крови диеновых конъюгатов, малонового диальдегида на фоне снижения концентрации витамина Е. В ткани легкого значительно возрастает содержание гидроперекисей. Наблюдается активация на всех уровнях реакций ПОЛ. При удлинении эксперимента до 16 недель в периферической крови сохраняется вышеописанная закономерность. В ткани легкого на фоне повышения содержания диеновых конъюгатов и гидроперекисей отмечается достоверное снижение витамина Е. Состояние гипергликемии приводит к понижению уровня антиоксидантной защиты на фоне усиления реакций ПОЛ, а именно к избыточному образованию активных форм кислорода, которые могут быть причиной повреждения и гибели клеток в поджелудочной железе и легком [Храпова, Н.Г., 1981; Зенков, Н.К., 2001; Veneman, T.F., 2012].

Применение дигидрокверцетина при 8-недельной гипергликемии ведет к достоверному снижению диеновых конъюгатов (хотя их уровень достаточно высокий), малонового диальдегида и росту концентрации витамина Е. В ткани легкого при этом эксперименте снижается уровень диеновых конъюгатов, повышается содержание витамина Е, но сохраняется достаточно высокий уровень гидроперекисей. Т.е. несмотря на положительную динамику реакции ПОЛ, в ткани легкого сохраняется повышенная активность свободно-радикального окисления, и вполне вероятно, что из легкого происходит выход продуктов окисления в общий кровоток. Удлинение гипергликемии до 16 недель и применение при этом дигидрокверцетина несколько снижает в периферической крови и ткани легкого уровень диеновых коньюгатов на фоне увеличения витамина Е. Следует отметить, что содержание диеновых конъюгатов в крови значительно превышает данный показатель у интактных животных, и хотя эти вещества относятся к первичным продуктам ПОЛ, они являются токсическими метаболитами, оказывающими повреждающее действие на белки, ферменты, липопротеиды и нуклеиновые кислоты [Иванов, В.В., 1984; Ляйфер,

А.И., 1993; Зенков, Н.К., 2001; Романенко, И.А., 2005]. Возможно, это один из факторов, который участвует в развитии микроангиопатий. Поэтому применение дигидрокверцетина, обладающего кроме антиоксидантного эффекта положительным влиянием на морфологию сосудистой стенки, вполне обоснованно. Витамин Е ингибирует реакции ПОЛ и удаляет свободные радикалы, т.е. является естественным антиоксидантом, и рост его содержания в ткани легкого при гипергликемии позволяет оценить применение медикаментозных препаратов как положительный факт.

## Заключение

Целью данного исследования было изучение морфофункционального состояния островков поджелудочной железы и легкого при экспериментальной гипергликемии и оценка эффективности антиоксидантного препарата - дигидрокверцетина.

Для проведения данного исследования была создана модель экспериментальной длительной гипергликемии путем сочетанного введения раствора глюкозы в организм крыс – перорально и парентерально. Основное отличие модели состояло в том, что была достигнута необходимая степень тяжести гипергликемии, удалось избежать прямого токсического действия на инсулоциты островков поджелудочной железы, а пероральное введение обеспечило активное стимулирующее воздействие на В-клетки.

Комплексное исследование позволило выявить этапность развития структурных изменений в В-клетках, сосудах микроциркуляторного русла островков поджелудочной железы при гипергликемии в различные сроки. Проведено детальное электронно-микроскопическое описание морфологических изменений в В-клетках при гипергликемии. Показано, что по мере удлинения срока эксперимента нарастают дистрофические изменения в В-инсулоцитах, возрастают структурные изменения в сосудах микроциркуляторного русла и в соединительнотканных прослойках островков поджелудочной железы.

Показана динамика морфологических изменений в легком по мере удлинения срока эксперимента, которая проявилась к 16 неделе появлением симптомокомплекса, типичного для СД 2 типа, а именно перикапиллярного и интерстициального отека, эмфиземы, скопления альвеолярных макрофагов, периваскулярных образований по типу «гранулем», утолщением базальных мембран капилляров.



Полученные данные позволили в дальнейшем объективно оценить эффективность применяемого антиоксидантного препарата и прийти к следующему заключению, что дигидрокверцетин проявляет выраженные антиоксидантные свойства, понижает уровень реакции ПОЛ, активирует антиоксидантную защиту, снижает скорость нарастания структурных изменений в островках поджелудочной железы и в легком, возникающих в результате гипергликемии.

Таким образом, антиоксидантный препарат дигидрокверцетин, нормализуя уровень свободно-радикального окисления, уменьшает деструктивные изменения и повреждения клеток и тканей организма в условиях гипергликемии. Учитывая, что дигидрокверцетин снижает уровень метаболических и структурных изменений на фоне стойкой гипергликемии, он может быть рекомендован как средство патогенетического лечения для усиления базисной терапии сахароснижающими средствами, с целью уменьшения вероятности раннего развития осложнений, в частности ангиопатий, возникающих на фоне нарушения углеводного обмена [Теселкин, Ю.О., 1996; Уминский, А.А., 2007; Черникова, Н.А., 2010; Мазо, В.К., 2014; Блинкова, Т.М., 2015].

По мнению многих авторов, сахарный диабет 2 типа вылечить невозможно [Балаболкин, М.И., 1994; Недосугова, Л.В., 2004; Смолянский, Б.Л., 2004; Жестовский, С.С., 2007; Гавровская, Л.К., 2008]. Но этой болезнью можно управлять, и больные на многие годы сохранят трудоспособность и хорошее самочувствие. Главным в данном случае является систематический контроль метаболизма, позволяющий устранить симптомы гипергликемии и применение средств, предупреждающих развитие сосудистых осложнений. Морфологическое обоснование структурных изменений, возникающих в поджелудочной железе и легком при нарушении обмена углеводов в организме, позволило детально изучить возможные механизмы коррекции этого состояния, обосновать применение медикаментозных препаратов с целью облегчить течение такого заболевания, как сахарный диабет 2 типа.

# Литература


1. Авцын, А.П. Ультраструктурные основы патологии клетки / А.П. Авцын, В.А. Шахламов. - М.: Медицина, 1979. - 316 с.
2. Александров, А.А. β-Блокаторы и сахарный диабет / А.А. Александров // Рус. медицинский журнал. - 2004. - Т. 12, №15. - С. 953-956.
3. Аметов, А.С. Инсулиносекреция и инсулинорезистентность: две стороны одной медали / А.С. Аметов // Проблемы эндокринологии. - 2002. - Т. 48, №3. – С. 31-37.
4. Аметов, А.С. Перспективы развития диабетологии / А.С. Аметов // Терапевт. архив. - 2005. - №10. - С. 5-9.
5. Аметов, А.С. Роль В-клеток в регуляции гомеостаза глюкозы в норме и при сахарном диабете 2 типа / А.С. Аметов // Сахарный диабет. - 2008. – В. 41. - №4. - С. 6-11.
6. Андросова, О.Г. Влияние дигидрокверцетина на перекисное окисление липидов при холодовом воздействии: Автореф. канд. мед. наук: / О.Г. Андросова // Владивосток. - 2014. - 22 с.
7. Балаболкин, М.И. Сахарный диабет / М.И. Балаболкин. - М.: Медицина, 1994. - 384 с.
8. Балаболкин, М.И. Роль окислительного стресса в патогенезе сосудистых осложнений диабета: лекция / М.И. Балаболкин, Е.М. Клебанова// Проблемы эндокринологии. - 2000. - Т. 46, №6. - С. 29-34.
9. Балаболкин, М.И. Новая классификация, критерии диагностики и компенсации сахарного диабета / М.И. Балаболкин, Е.М. Клебанова, В.М. Креминская //Consiliummedicum. – 2000. – Т. 2, №5. – С. 204-210.
10. Балаболкин, М.И. Микроангиопатия – одно из сосудистых осложнений сахарного диабета / М.И. Балаболкин, Е.М.Клебанова, В.М. Креминская // Consiliummedicum. – 2000. – Т. 2, №5. – С. 215-220.
11. Балаболкин, М.И. Роль инсулинорезистентности в патогенезе сахарного диабета типа 2 / М.И. Балаболкин, Е.М. Клебанова// Терапевт. архив. - 2003. - №1. - С. 72-77.
12. Балаболкин, М.И. Возможна ли патогенетическая терапия сахарного диабета второго типа / М.И. Балаболкин, Е.М.Клебанова, В.М. Креминская// Проблемы эндокринологии. - 2008. - №5. - С. 50-56.
13. Балаболкин, М.И. Роль дисфункции эндотелия и окислительного стресса в механизмах развития ангиопатии при СД 2 типа / М.И. Балаболкин, Е.М. Клебанова, В.М. Креминская // Кардиология. - 2004. - №7. - С. 90-97.
14. Балаболкин, М.И. Применение антиоксидантов из группы флавоноидов в лечении диабетической ретинопатии при сахарном диабете типа 2 / М.И. Балаболкин, Н.С. Никишова, А.К. Волкова, Л.В. Недосугова, М.Ф. Белоярцева, М.В. Зуева, И.В. Цапенко, А.С. Бегляров, И.А. Рудько// Проблемы эндокринологии. - 2003. - Т. 49, №3. – С. 3–6.
15. Баранов, В.Г. Экспериментальный сахарный диабет / В.Г. Баранов. - Л.: Наука, 1983. - 238 с.
16. Баранов, В.Г. Модель скрытого экспериментального сахарного диабета у крыс и факторы, благоприятствующие переводу его в явный диабет / В.Г. Баранов, И.М. Соколоверова // Проблемы эндокринологии. – 1965. - №2. - С. 50-56.
17. Барабанов В.М., Гулимова В.И., Фокин Е.И., Савельев С.В. Морфологическая и иммуногистохимическая характеристика эндокринных клеток и нейральных структур поджелудочной железы у подростка с сахарным диабетом / В.М. Барабанов, В.И. Гулимова, Е.И. Фокин, С.В. Савельев // Клин.и экспер. морфол. - 2014. - №2. - С. 4-8.





18. Башкирова, Ю.В. Эндотелиальная дисфункция и микроциркуляторные нарушения у больных сахарным диабетом 2 типа / Ю.В. Башкирова [и др.]// Бюллетень СО РАМН. - 2008. - №6 - С.182-186.
19. Бизюк Л.А., Королевич М.П. Антиоксидант дигидрокверцетин: клинико-фармакологическая эффективность и пути синтеза / Л.А. Бизюк, М.П. Королевич // Лечебное дело: научно-практический терапевтический журнал. - 2013. – Т. 29, №.1. - С. 13-19.
20. Битюцкая, Л.Г. Антиоксиданты при экспериментальной гипергликемии: автореф. дис. … канд. мед. наук / Л.Г. Битюцкая. – Владивосток, 2005. – 20 с.
21. Блинкова Т.М., Полякова Е.Д. Исследование ингредиентного состава обогатителя растительного пищевого диабетического назначения. / Т.М. Блинкова, Е.Д. Полякова // Технология и товароведение инновационных пищевых продуктов. - 2015. - Т. 32, №3. - С. 50-56.
22. Бобырева, Л.Е. Антиоксиданты в комплексной терапии диабетических ангиопатий / Л.Е. Бобырева// Экспериментальная и клиническая фармакология. - 1998. - Т. 61, №1. - С. 74-80.
23. Бобырева, Л.Е. Свободно-радикальное окисление, антиоксиданты и диабетические ангиопатии / Л.Е. Бобырева// Проблемы эндокринологии. - 1996. - №6.(2) - С. 14-18.
24. Бородин, Е.А. Перекисное окисление липидов в мембранах эритроцитов и микросом печени и антиокислительная система тканей крыс при длительном действии холода / Е.А. Бородин, Г.П. Бородина, В.А. Доровских // Биологические мембраны. - 1992. - Т.9, №6. - С. 622-627.
25. Бондарь, И.А. Антиоксидант дибикор в лечении сосудистых осложнений сахарного диабета 2-го типа / И.А. Бондарь, О.Ю. Шабельникова, А.Р. Алина // Проблемы эндокринологии. - 2009. - №2. - С. 41-45.
26. Бреговский, В.Г. Хронические осложнения сахарного диабета 2-го типа / В.Г.Бреговский,Ф. Е. Шадричев // Aguavitae. - 2001. - №1. - С. 46-51.
27. Веснина, И.А. Дифференцировка и цитогенезэндокриноцитов поджелудочной железы белой крысы в условиях длительного голодания / И.А. Веснина // Морфология. - 2001. - №6. - С. 56-62.
28. Вейбель, Э.Р. Морфометрия лёгких человека / Э.Р. Вейбель. - М.: Медицина, 1970. - 176 с.
29. Владимиров, Ю.А. Перекисное окисление липидов в биологических мембранах / Ю.А. Владимиров, А. И. Арчаков. - М.: Наука, 1972. - 252 с.
30. Волчегорский, И.А. Антиоксиданты при экспериментальном сахарном диабете / И.А. Волчегорский, Л.М. Рассохина, И.Ю. Мирошниченко // Проблемы эндокринологии. - 2008. - №5. - С. 43-49.
31. Возобновление популяции инсулинпродуцирующих бета-клеток поджелудочной железы за счет деления самих клеток, а не благодаря взрослым стволовым клеткам, как предполагалось ранее // Интернет журнал «Коммерческая биотехнология» - Режим доступа:http://www.cbio.ru/ (дата обращения 11.05.2007).
32. Гавровская, Л.К. Влияние таурина и тиоктацина на углеводный обмен и антиоксидантную систему при экспериментальном сахарном диабете / Л.К. Гавровская, Н.С. Сапронов// Экспериментальная и клиническая фармакология. - 2008. - №3. - С. 34-35.
33. Гавровская, Л.К. Современные подходы к терапии сахарного диабета / Л.К. Гавровская,О.В. Рыжова, Н.С. Сапронов // Мед.академический журн. - 2008. - №4. - С. 33-41.
34. Галенок, В.А. Гипоксия и углеводный обмен / В.А. Галенок, В.Н. Диккер. – Новосибирск: Наука, 1985. - 194 с.

35. Галстян, Г.Р. Влияние амилина на функцию В-клеток и регуляцию углеводного обмена / Г.Р. Галстян // Сахарный диабет. - 2008. – В.41. - №4. - С. 24-25.
36. Галстян, Г.Р. Хронические осложнения сахарного диабета: этиопатогенез, клиника, лечение / Г.Р. Галстян// Русский медицинский журнал. - 2002. - Т. 10, №27. - С. 1266–1269.
37. Гайер, Г. Электронная гистохимия: пер. с англ.
/ Г. Гайер. - М.: Мир, 1974. - 488 с.
38. Гацко, Г.Г. Возрастные особенности перекисного окисления липидов в крови при аллоксановом диабете / Г.Г. Гацко, Л.М. Машуль, О.В. Шаблинская // Проблемы эндокринологии. – 1985. – №2. – С. 68–70.
39. Геллер, Л.И. Патология внутренних органов при сахарном диабете / Л.И. Геллер. - М.: Медицина, 1975. - 132 с.
40. Генделека, Г.Ф. Значение компенсации сахарного диабета в развитии диабетических микроангиопатий / Г.Ф. Генделека // Врачебное дело. - 1989. - №8. - С. 54-58.
41. Генык, С.Н. Патогенез диабетических ангиопатий / С.Н. Генык, В.С. Шевчук, В.Р. Пидуфалый, Г.М. Карась // Врачебное дело. - 1989. - №2. - С. 1-5.
42. Гланц, С. Медико-биологическая статистика / С. Гланц. - Пер. с англ. - М.: Практика, 1998. - 459 с.
43. Гольдберг, Е.Д. Состояние пулов стволовых клеток при экспериментальном СД / Е.Д. Гольдберг, А.М. Дыгай, В.В. Жданов, Г.Н.Зюзьков, Т.И. Фомина, Т.И. Ермолаева, Л.А. Гурьянцева, Т.Ю. Хричкова // Клеточные технологии в биологии и медицине. - 2006. - №3. - С. 123-126.
44. Горбенко, Н.И. Современные аспекты фармакологической коррекции гипергликемии у больных инсулиннезависимым сахарным диабетом (тип 2) / Н.И. Горбенко // Экспериментальная и клиническая фармакология. - 1999. - Т. 62, №5. - С. 71-78.
45. Гордиенко, В.М. Ультраструктура желёз эндокринной системы / В.М. Гордиенко, В.Г. Козырицкий. - Киев: Здоровья, 1978. - С.108-128.
46. Гордюнина С.В. Инсулинорезистентность и регуляция метаболизма / С.В. Гордюнина // Проблемы эндокринологии. - 2012. - №3. - С. 31-34.
47. Сахарный диабет: ангиопатии и окислительный стресс: Пособие для врачей / И.И. Дедова, М.И. Балаболкина, Г.Г. Мамаева и др. - М.: Медицина, 2003. - 85 с.
48. Дедов, И.И. Сахарный диабет, этиология, патогенез, распространенность среди населения / И.И. Дедов, М.И. Балаболкин // Медицинский академический журнал. - 2006. - №6. - С. 3-15.
49. Дедов, И.И. Влияние антиоксидантов на состояние перекисного окисления липидов и функцию В-клеток у больных с впервые выявленным инсулинзависимым сахарным диабетом / И.И. Дедов, В.А. Горелышева, О.М. Смирнова, Г.А. Романовская, А.И. Филиппов // Проблемы эндокринологии. - 1992 - №6. - С. 16-20.
50. Дедов, И.И. Свободнорадикальное окисление и антиоксидантная защита при сахарном диабете: Пособие для врачей / И.И. Дедов. - М.: Медицина, 2003. - 40 с.
51. Дедов, И.И. Сахарный диабет и артериальная гипертензия / И.И. Дедов, М.В. Шестакова. – М.: Медицина, 2006. – 343 с.
52. Дедов, И. И. Комментарии к консенсусному алгоритму Американской Диабетической Ассоциации и Европейской ассоциации по изучению сахарного диабета: «Медикаментозная коррекция гипергликемии при сахарном диабете 2 типа» / И.И. Дедов, М.В. Шестакова, О.К. Викулова // Сахарный диабет. – 2009. - №2. – С. 77–82.



53. Демидова, И.Ю. Сахарный диабет 2 (патогенез и лечение) / И.Ю. Демидова, И.В. Глинкина, А.Н. Перфилова // Consiliummedicum. – 2000. – Т. 2, №5. – С. 211-214.
54. Дмитриев, Л.Ф. Механизмы развития гипергликемии и возможные способы нормализации углеводного обмена (обзор) / Л.Ф. Дмитриев, С.Ф. Дугин // Терапевтический архив. - 2005. - №10. - С. 24-29.
55. Доровских, В.А. Антиоксидантная активность производных малоновой кислоты / В.А. Доровских, Е.В. Зражевская, Е.А. Бородин // Экспериментальная и клиническая фармакология. - 1992. - №3. - С. 34-37.
56. Ефимов, А.С. Диабетические ангиопатии / А.С. Ефимов. - 2-е изд. - М.: Медицина, 1989. - 288 с.
57. Ерохин, В. В. Функциональная морфология лёгких / В.В. Ерохин. - М.: Медицина, 1987. - 272 с.
58. Жанатаев, А.К. Изучение генотоксичности дигидрокверцетина invivo / А.К. Жанатаев, А.В. Кулакова, В.В. Насонова, А.Д. Дурнев // Бюллетень экспериментальной биологии и медицины. – 2008. - №3 - С. 309-312.
59. Жестовский, С.С. Современное состояние проблем профилактики и лечения сахарного диабета (обзор) / С.С. Жестовский, Л.В. Петрова, А.С. Аметов // Терапевтический архив. - 2007. - №10. - С. 46–50.
60. Закирьянов, А.Р. Регенерационная клеточная терапия сахарного диабета 1-го типа и его осложнений / А.Р. Закирьянов, Н.А. Онищенко, Е.Д. Клименко, О.М. Поздняков // Вестник Российской АМН. - 2008. - №3. - С. 42-51.
61. Западнюк, И.П. Лабораторные животные. Разведение, содержание, использование в эксперименте / И.П. Западнюк, В.И. Западнюк, Е.А. Захария. - Киев: Высшая школа, 1974. - С. 148-175.
62. Зенков, Н.К. Окислительный стресс: Биохимический и патофизиологический аспекты / Н.К. Зенков, В.З. Панкин, Е.Б. Меньшикова. - М.: МАИК «Наука/Интерпериодика», 2001. - 343 с.
63. Зилов, А.В. Комбинированная терапия сахарного диабета 2 типа. Роль и место таблетированных препаратов / А.В. Зилов // Лечащий врач. - 2007. - №10. – С. 32-35.
64. Иванов, В.В. Перекисное окисление липидов в печени крыс при аллоксановом диабете / В.В. Иванов, И.В. Васенева, Н.А.Уфимцев // Проблемы эндокринологии. – 1984. – №1. – С. 70–73.
65. Иванова, В.Ф. Структурно-функциональные изменения в поджелудочной железе белой крысы при введении глюкозы / В.Ф. Иванова, А.А. Пузырев // Морфология. – 2006. - №1. - С. 67–71.
66. Каган, В.Е. Об участии свободных активных форм кислорода в ферментативном перекисном окислении липидов в биомембранах / В.Е. Каган, Л.Л. Прилипко, В.М. Савов // Биохимия. - 1979. - Т. 44, №3. - С. 482-489.
67. Кендыш, И. Н. Регуляция углеводного обмена / И. Н. Кендыш. - М.: Медицина, 1985. - 272 с.
68. Клебанова, Е.М. Окислительный стресс, функциональная активность В-клеток и содержание фактора некроза опухоли у больных сахарным диабетом 2-го типа / Е.М. Клебанова // Клиническая медицина. – 2006. – Т. 84, №8. – С. 40-43.
69. Кодолова, И.М. Изменения легких при сахарном диабете / И.М. Кодолова, Л.В. Лысенко, Б.Б. Салтыков // Архив патологии. - 1982. - Т.XLIV, №7. - С. 35-40.
70. Колесник, Ю.М. Изменения эндокринной части поджелудочной железы белых лабораторных крыс при сахарном диабете, адаптации к гипоксии и их сочетании (иммуноцитохимическое исследование) / Ю.М. Колесник, А.В. Абрамов, Г.В. Василенко // Морфология. - 1996. - Т. 109, №1. - С. 91–94.

71. Колесник, Ю.М. Панкреатические островки: некоторые аспекты морфологии, физиологии и процессов деструкции при сахарном диабете типа 1 / Ю.М. Колесник, М.А. Орловский // Проблемы эндокринологии. - 2004. - Т. 50, №2. - С. 3–10.
72. Кондратьев, Я.Ю. Аутоантитела к поверхности островковых клеток поджелудочной железы: иммуноферментное определение с использованием клеток – мишеней крыс / Я.Ю. Кондратьев, Н.В. Садовникова, А.Л. Лиознер, В.П. Федотов // Проблемы эндокринологии. – 1986. – №3. – С. 39–43.
73. Липатов Д.В., Кузьмин А.Г., Толкачева А.А., Чистяков Т.А. Особенности пролиферативного процесса у пациентов с диабетической ретинопатией. / Д.В. Липатов, А.Г. Кузьмин, А.А. Толкачева, Т.А. Чистяков // Сахарный диабет. - 2012. - №2, С. 15-20.
74. Лукьянова, Л.Д. Энерготропное, антигипоксическое и антиоксидантное действие флавоноидов / Л.Д. Лукьянова, Э.Л. Германова, А.И. Лыско // Вестник РАМН. - 2007. - №2. - С. 55-62.
75. Лукьянова, Л.Д. Фармакологическая коррекция гипоксических состояний / Л.Д. Лукьянова // В кн.: Проблемы гипоксии: молекулярные, физиологические и клинические аспекты / Л.Д. Лукьянова, И.Б. Ушаков. - М.: Медицина, 2004. - С. 275-295.
76. Лукьянчиков, В.С. Патогенез и профилактика сосудистых осложнений при метаболическом синдроме и сахарном диабете 2 типа / В.С. Лукьянчиков, И.В. Зверева // Русский медицинский журнал. – 2009. – Т. 17, №10. – С. 717–720.
77. Лысенко, Л.В. Диабетическая макро- и микроангиопатия легких / Л.В. Лысенко // Архив патологии. - 1990. - Т. 52, №11. - С. 31-36.
78. Лысенко, Л.В. Ультраструктурные и ультрацитохимические изменения легких у крыс при сахарном диабете / Л.В. Лысенко, А.И. Лысенко, В.П. Кулик // Бюллетень экспериментальной биологии и медицины. - 1990. - Т. CIX, №1. - С. 75-78.
79. Ляйфер, А.И. Система перекисного окисления липидов и антиоксидантная защита и роль ее нарушений в патогенезе сахарного диабета и ангиопатий / А.И. Ляйфер, М.Н. Солун // Проблемы эндокринологии. - 1993. - №1. - С. 57-59.
80. Мазо В.К., Сидорова Ю.С., Кочеткова А.А. Генетические модели сахарного диабета 2-го типа на мышах для оценки эффективности минорных биологически активных веществ пищи / В.К. Мазо, Ю.С. Сидорова, А.А. Кочеткова // Вопросы Питания. - 2014.- Т. 83, №6. - С. 25-31.
81. Мазо В.К., Сидорова Ю.С., Шипелин В.А., Ретров Н.А., Кочеткова А.А. Полифенольные растительные экстракты: влияние на нарушения углеводного и липидного обмена у лабораторных грызунов. / В.К. Мазо, Ю.С. Сидорова, В.А. Шипелин, Н.А. Ретров, А.А. Кочеткова // Проблемы эндокринологии. - 2016. - Т.62, №4. - С. 38-44.
82. Мажуль, Л.М. Некоторые показатели перекисного окисления липидов в крови крыс разного возраста при аллоксановом диабете / Л.М. Мажуль // Вопросы медицинской химии. - 1987. - №2. С. 41-43.
83. Мазовецкий, А.Г. Сахарный диабет / А.Г. Мазовецкий, В.К. Великов. – М.: Медицина, 1987. – 284 с.
84. Мкртумян, А.М. Постпрандиальная гипергликемия: ее значение и коррекция / А.М. Мкртумян // Consiliummedicum. – 2002. – Т. 4, №10. – С. 534–535.
85. Мотавкин, П.А. Клиническая и экспериментальная патофизиология лёгких / П.А. Мотавкин, Б.И. Гельцер. – М.: Наука, 1998. - 366 с.
86. Нажмутдинова, Д.К. Состояние местной защиты легких при экспериментальном сахарном диабете / Д.К. Нажмутдинова // Проблемы эндокринологии. - 2000. – Т. 46, №4. - С. 30-32.



87. Недосугова, Л.В. Метаболическая терапия сахарного диабета дибикором: новые данные / Л.В. Недосугова, Е.П. Елизарова. М.И. Балаболкин // Лечащий врач. - 2004. - №6. - С. 20-21.
88. Недосугова, Л.В. Фармакоэкономические аспекты лечения сахарного диабета 2 типа / Л.В. Недосугова // Сахарный диабет. - 2008. – В. 39, №2. - С. 76-79.
89. Нифантьев, Э.Е., Коротеев, М.П., Кухарева, Т.С., Коротеев, А.М., Пугашова, Н.М., Морюсов, С.Е., Кутузова, Н.М., Казиев, Г.З. Химическая модификация и биологическая активность флавоноида дигидрокверцетина 1. / Э.Е. Нифантьев, М.П. Коротеев, Т.С. Кухарева, А.М. Коротеев, Н.М. Пугашова, С.Е. Морюсов, Н.М. Кутузова, Г.З. Казиев // Наука и школа. - 2012. - №6. - С. 181-191.
90. Новицкий, В.В. Модуляция апоптоза мононуклеаров в условиях окислительного стресса / В.В. Новицкий, Н.В. Рязанцева, Н.Ю. Часовских, Е.Г. Старикова, Е.В. Кайгородова, Ю.В. Стариков, О.Б. Жукова // Бюллетень экспериментальной биологии и медицины. - 2008. - №3. - С. 251-254.
91. Огнева, В.В. Гистологическая и электронно-микроскопическая характеристика D-клеток островков поджелудочной железы / В.В. Огнева, П.П. Петков // Архив анатомии, гистологии и эмбриологии. – 1972. - Т. 2. - С. 22–26.
92. Окислительный стресс и апоптоз: общие сведения. Биология и медицина – Биологические базы данных (сайт ИМПБ РАН) // Medbiol.ru/medbiol/apopt_amo/0000e63d.htm. (дата обращения 18.10.2008).
93. Подгребельный, А.Н. Роль фибробластов в развитии сахарного диабета и его осложнений / А.Н. Подгребельный, О.М. Смирнов, И.И. Дедов // Проблемы эндокринологии. - 2005. - Т. 51, №2. - С. 14-22.
94. Поликар, А. Бронхолёгочный аппарат. Структура и механизмы в норме и при патологии / А. Поликар, П. Гали. – Н.: Наука, 1972. - 333 с.
95. Пузырев, А.А. Ультраструктура эндокринных клеток поджелудочной железы собаки / А.А. Пузырев, В.Ф. Иванова, С.В. Костюкевич // Морфология. - 2006. - Т. 130, №6. - С. 68–72.
96. Пузырев, А.А. Закономерности цитогенеза эндокринной гастроэнтеропанкреатической системы позвоночных / А.А. Пузырев, В.Ф. Иванова, С.В. Костюкевич // Морфология. - 2003. - Т. 124, В. 4. - С. 11-19.
97. Пузырев, А.А. Электронно-микроскопическое изучение островков Лангерганса поджелудочной железы человека / А.А. Пузырев, В.Ф. Иванова // Архив патологии. – 1974. - Т. 36, №7. - С. 42–48.
98. Респираторная медицина / под ред. А.Г. Чучалина. – М.: ГЭОТАР – Медиа, 2007. – Т.1 – С. 23-40; 131-230.
99. Роговский, В.С., Розенфельд, М.А., Разумовский, С.Д., Матюшин, А.И., Шимановский, Н.Л., Леонова, В.Б., Константинова, М.Л.. Оценка способности дигидрокверцетина ингибировать окисление фибриногена озоном. / В.С. Роговский, М.А. Розенфельд, С.Д. Разумовский, А.И. Матюшин, Н.Л. Шимановский, В.Б. Леонова, М.Л. Константинова // Экспериментальная и клиническая фармакология. - 2013. - Т.76, №3.- С. 23-26.
100. Рогожкин В.В., Перетолчин Д.В., Рогожкина Т.В. Исследование физико-химических свойств дигидрокверцетина. / В.В. Рогожкин, Д.В. Перетолчин, Т.В. Рогожкина //Известия вузов. Прикладная химия и биотехнология. - 2012.- Т.2, №1. - С. 68-74.
101. Романова, Л.А. Метод определения гидроперекисей липидов с помощью тиоционата аммония / Л.А. Романова, И.Д. Стальная // Современные методы в биохимии / под ред. В.Н. Орехович. - М.: Медицина, 1977. - С. 64-66.

102. Сазонова, О.В. Феномен перекисного окисления в патогенезе сосудистых осложнений сахарного диабета / О.В. Сазонова, О.А. Никифоров, Л.Я. Суханова // Consiliummedicum. - 2000. - №6. - С. 73-76.
103. Салтыков, Б.Б. Динамическое морфологическое наблюдение за развитием диабетической микроангиопатии / Б.Б. Салтыков, В.К. Великов // Архив патологии. – 2000. - Т. 62, №6. - С. 42-46.
104. Салтыков, Б.Б. Патогенетические механизмы диабетической микроангиопатии / Б.Б. Салтыков // Архив патологии. - 1984. - В. 12, №8. - С. 78-83.
105. Севергина, Э.С. Локализация В-клеток в ацинусах – обычное явление или признак компенсаторного процесса при инсулинозависимом сахарном диабете? / Э.С. Севергина, Т.Г. Дюжева, Л.Е. Разгулина, И.Б. Стахеев // Архив патологии. - 1992. - Т. 54, №12. - С. 18-23.
106. Соколов, Е.И. Газообменная функция легких у больных СД 1 типа / Е. И. Соколов, Ю.И. Демидов // Терапевт. арх. - 2008. - №3. - С. 63-68.
107. Смолянский, Б.Л. Лечение сахарного диабета / Б.Л. Смолянский, В.Г. Лифлянский. – СПб: Издательский дом «Нева». - 2004. – 384 с.
108. Снигур, Г.А. Структурные изменения в панкреатических островках при экспериментальном СД на фоне введения БАД на основе Гамнемы лесной / Г.А. Снигур, М.П. Самохина, В.Б. Писарев, А.А. Спасов, А.Е. Буланов // Морфология. - 2008. - №1. - С. 60-64.
109. Суханова, Л.Я. Перекисное окисление липидов у больных сахарным диабетом / Л.Я. Суханова, Л.А. Куликова, В.А. Галенок // Проблемы эндокринологии. – 1988. – №2. – С. 16–17.
110. Струков, А.И. Воспаление / А.И. Струков, В.С. Пауков, О.Я. Кауфман // Общая патология человека. - М.: Медицина, 1990. - С. 3-73.
111. Теселкин, Ю.О. Антиоксидантные свойства дигидрокверцетина / Ю.О. Теселкин, Б.А. Жамбалова, И.В. Бабенкова, Г.И. Клебанова, Н.А. Тюкавкина // Биофизика. - 1996. - Т. 41, В.3. - С. 621–623.
112. Техвер, Ю.Т. Гистология дыхательных органов домашних животных / Ю.Т. Техвер. – Тарту: Наука, 1977. - 87 с.
113. Особенности течения хронической обструктивной болезни легких у больных сахарным диабетом / Е.А. Титова, А.И. Алгазин, Т.А. Корнилова, И.П. Сокол, Е.М. Реуцкая, Е.М. Петаева, В.М. Стребкова, В.Н. Чиркова, Л.Э. Шульгина, Я.Н. Шойхет // Пульмонология. - 2008. - №5. - С. 60-65.
114. Титок, Т.Г. Модели сахарного диабета, их выбор и использование в экспериментальных исследованиях / Т.Г. Титок [и др.] // Биополимеры и клетка. - 1999. - Т. 15, №2. - С. 103-108.
115. Уильямз, Г. Руководство по диабету / Г. Уильямз, Дж. К. Пикам. – М.: Мед. пресс–информ, 2003. – 248 с.
116. Уминский, А.А. Биохимия флавоноидов и их значение в медицине / А.А. Уминский, Б.Х. Хавстеен, В.Ф. Баканева. – М.:Пущино, ООО «Фотон – век», 2007. – 264 с.
117. Утехин, В.И. Ультраструктурная характеристика «светлых» и «темных» В-клеток в панкреатических островках крыс / В.И. Утехин // Цитология. - 1979. - Т. 21, №. - С. 21-24.
118. Хавинсон, В.Х. Влияние тетрапептидана на течение экспериментального сахарного диабета / В.Х. Хавинсон, В.В. Малинин // Медицинский академический журнал. - 2008. - №1. - С. 145-151.
119. Халимов, Ю.Ш., Салухов, В.В., Улупова, Е.О. Гипогликемия как основной фактор выбора целей гликемического контроля и тактики лечения больных сахарным диабетом типа 2. / Ю.Ш. Халимов, В.В. Салухов, Е.О. Улупова // Consiliummedicine.- 2012.- Т.14, №12.- С. 25-30.



120. Хныченко, Л.К. Выбор препаратов метаболического типа действия в терапии сахарного диабета / Л.К. Хныченко, И.В. Окуневич, О.В. Рыжова // Медицинский академический журнал. - 2006. – Т. 6, №4. - С. 17-24.
121. Черникова, Н.А., Абаева, Б.С., Прудникова, М.А., Сучкова, Е.В. Антиоксидантная терапия в комплексном управлении сахарным диабетом / Н.А. Черникова, Б.С. Абаева, М.А. Прудникова, Е.В. Сучкова.// Consiliummedicine.- 2010.- Т. 12, №12.- С. 37-40.
122. Чумасов, Е.И., Петрова, Е.С., Коржевский, Д.Э. Изменение островков и нервных элементов в поджелудочной железе у крыс при старении (иммуногистохимическое исследование) / Е.И. Чумасов, Е.С. Петрова, Д.Э. Коржевский // Морфология. - 2015. - Т. 148, №6. - С. 64-69.
123. Целуйко, С.С. Морфологическая характеристика соединительной ткани органов дыхания при общем охлаждении / С.С. Целуйко, В.А. Доровских, Н.П. Красавина. - Благовещенск: Медицина, 2000. - 256с.
124. Целуйко, С.С., Красавина, Н.П, Семенов, Д.А. Регенерация тканей / С.С. Целуйко, Н.П. Красавина, Д.А. Семенов: Благовещенск. - 2016. - 136 с.
125. Шестакова, Е.А. Возможности ранней комбинированной терапии сахарного диабета 2-го типа. / Е.А. Шестакова // Проблемы Эндокринологии. - 2012. - Т.61, №5. - С. 56-59.
126. Шестакова, М.В., Сухарева, О.Ю. Сахарный диабет типа 2: Легко ли предупредить и можно ли вылечить? / М.В. Шестакова, О.Ю. Сухарева // Consiliummedicine. - 2012. - Т. 14, №12. - С.5-9.
127. Шишкова, В.Н. Особенности развития острого и хронического воспаления верхних дыхательных путей и пациентов с сахарным диабетом. / В.Н. Шишкова // Consiliummedicine. - 2015. - Т.17, №4. - С. 40-43.
128. Шойхет, Я.Н. Компьютерная томография и гистологические изменения в легких при сахарном диабете / Я.Н. Шойхет [и др.] // Бюллетень Сибирского отделения РАМН. - 2008. - №2. - С. 63-67.
129. Щербак, А.В. Патология органов дыхания при сахарном диабете / А.В. Щербак // Терапевтический архив. - 1986. - №8. - С. 148-151.
130. Эндокринология: Национальное руководство / под ред. И.И. Дедова, Т.А. Мельниченко. – М.: ГЭОТАР – Медиа, 2008. – С. 357-381.
131. Эппл, А. Структурно функциональные взаимоотношения в эволюции островковой ткани / А. Эппл, Д.Е. Брин // В кн.: Эволюционная эндокринология поджелудочной железы. - Л.: Наука, 1977. - С. 66–73.
132. Abe, N. Pancreatic endocrine function and glucose transporter (GLUT)-2 expression in rat acute pancreatitis / N. Abe, T. Watanabe, S. Ozawa et al. // Pancreas. - 2002. - Vol. 25. - P. 149 - 153.
133. Aerts, L. Ultrastructural evalution of B-cell recruitment in virgin and pregnant offspring of diabetic mothers / L. Aerts, F.A. Van Assche // Diabetes Res. Clin. Pract. - 1998. - Vol. 41. - P. 9-14.
134. Abdelli, S. JNK3 is abundant in insulin – secreting cells and protects against cytokine – induced apoptosis / S. Abdelli, J. Puyal, C. Bielmann, V. Buchillier, A. Abderrahmani, J.S. Beckmann, J.S. Clarke, C. Bonny // Diabetologia. – 2009. – Vol. 52, №9. – P. 1871–1880.
135. Adler, A.I. Association of systolic blood pressure with marcovascular and microvascular complications of type 2 diabetes (UKPDS 36):prospective study / A.I. Adler, I.M. Stratton, H.A. Neil et al. // BMJ. - 2000. - Vol. 321. - P. 412-419.
136. Arthur, C.W. Altered Exercise Gas Exchange as Related to microalbuminuria in Tyre 2 Diabetic Patients / C.W. Arthur, K.W. Matthew, T.C. Godwin, P.T. Frankie, Y.C. Loretta, K. Wasserman // CHEST. – 2004. – Vol. 125, №4. - P. 1292–1298.

137. Bensellam, M. Cluster analysis of rat pancreatic islet gene mRNA levels after culture in low-, intermediate- and high-glucose concentration / M. Bensellam, L. Van Lommel, L. Overbergh, F.C. Schuit, J.C. Jonas // Diabetologia. – 2009. – Vol. 52, №3. – P. 463-476.
138. Blostein-Fujii, A. Shot term citrus flavonoid supplementation of type II diabetic women: no effect on lipoprotein oxidation tendencies / A. Blostein-Fujii, R.A. Disilvestro, D. Frid, C. Katz // Free Radic Res. – 1999. - №30. – P. 315–320.
139. Bouwens, L. Regulation of pancreatic beta-cell mass / L. Bouwens, I. Rooman // Physiol. Rev. - 2005. - Vol. 85, №4. - P. 1255-1270.
140. Bunn, H. F. Nonenzymatic glycosylation of protein: relevance to diabetes / H. F. Bunn // Am. J. Med. - 1981. - Vol. 70. - P. 325-330.
141. Butler, A.E. Beta-cell deficit and increased beta-cell apoptosis in humans with type 2 diabetes / A.E. Butler, J. Janson, S. Bonner-Weir et al. // Diabetes.- 2003. - Vol. 52, №1. - P. 102-110.
142. Calafiore, R. Grifts of microencapsulated islet cells for the therapy of diabetes mellitus in nonimmunosupressed animals / R. Calafiore, G. Basta, G. Luca et al. // Biotechnol. Appl. Biochem. - 2004. - V. 39, №2. - P. 159-164.
143. Ciriello, A. Hyperglycaemia: the bridge between non-enzymatic glycation and oxidative stress in pathogenesis of diabetic complications / A. Ciriello // Diabet. Nutr. Metab. - 1999. - Vol. 12, №l. - P. 42-46.
144. Churchill, L. Contribution of specific cell-adhesive glycoproteins to airway and alveolar inflammation and dysfunction / L. Churchill, R.H. Gundel, L.G. Letts, C. D. Wegner // Am. Rev. Respir. Dis. - 1993. - Vol. 148, №6. - Pt. 2. - P. 83 - 87.
145. Chong, A.S. Reversal of diabetes in non-obese diabetic mice without spleen cell-derived beta cell regeneration / A.S. Chong, J. Shen, J. Tao // Science. - 2006. – Vol. 311, №5768. - P. 1774-1775.
146. Coppieters, K. Taking a closer look at the pancreas / K. Coppieters, M. von Herrath // Diabetologia. – 2008. – Vol. 51, №12. – P. 2145-2147.
147. De Dios Escolar, J. Pulmonary response to bonive albumin. A morphometric study in rats / J. De Dios Escolar, E. Alafaro, P. A. Roche, C. Almajano, B. Gallego // Histol-Histopathol. - 1994. - Vol. 9, №1. - P. 15-22.
148. De Haro-Hemandez, R. Regeneration of beta-cells and neogenesis from small ducts or acinar cells promote recovery of endocrine pancreatic function in alloxan-treated rats / R. De Haro-Hemandez, L. Cabrera-Munoz, J.D. Mendez // Arch. Med. Res. – 2004. – Vol. 35, №2. - P. 114-120.
149. Ditzel, J. Hemoglobin Ale and red cell oxygen-releasing capacity in relation to early microvascular responses in ambulatory diabetics / J. Ditzel, P. Jaeger, J.J. Kjaergaard // Microcirc. Diabetes. Basel - 1979. - Vol. 8. - P. 1-13.
150. Dominguez Bendala, J. Pancreatic Stem Cells / J. Dominguez Bendala // Humana Press: a part of Springer Science Business Media, LLC. - 2009. – P.157.
151. Elbein, S.C. Molecular-genetic analysis and assessment of insulin action and pancreatic β-cell function / S.C. Elbein, W. K. Ward, J.C. Beard, M.A. Permutt // Diabetes. - 1988. - Vol. 37, №4. - P. 377-382.
152. Estacio, R.O. Effect of blood pressure control on diabetic microvascular complications in patients with hypertension and type 2 diabetes / R.O. Estacio, B.W. Jeffers, N. Gifford, R.W. Schrier // Diabetes Care. - 2000. - Vol. 23 (Suppl. 2). - P. B54-B64.
153. Faerch, K. Pathophisiology and aetiology of impaired fasting glycamia and impaired glucose tolerans : does it matter for prevention and treatment of type 2 diabetes? / K. Faerch, K. Borch-Johnsen, J. J. Holst, A. Vaag // Diabetologia. – 2009. – Vol. 52, №9. – P. 1714–1723.



154. Federici, M. High glucose causes apoptosis in cultured human pancreatic islets of Langergans: a potential role for regulation of specific Bell family genes toward an apoptotic cell death program / M. Federici, M. Hribal, L. Perego et al. // Diabetes. - 2001. - V.15. - P. 1290-1301.
155. Fonseca V., Gill J., Zbou R. et al. An analysis of early insulin glargine added to metformin with of without sulfonylurea: impact on glycaemic control and hupoglycaemia / V.Fonseca, J. Gill, R.Zbou et al // Diabetes ObesMetab.- 2011.- Vol.13, №9.- P.814-822.
156. Fraker, C.A. Enhanced oxygenation promotes beta cell differentiation in vitro / C.A. Fraker, S. Alvarez, P. Papadopoulos, J. Giraldo, W. Gu, C. Ricordi, L. Inverardi, J. Dominguez-Bendala // Stem cells express. – 2007. – Doi. 10.1634. – P. 1-20.
157. Francini, F. Effect of an acute glucose overload on islet cell morphology and secretory function in the toad / F. Francini, H. Del Zotto, J. Gagliardino // Gen. Comp. Edocrinol. – 2001. - Vol. 22. - P.138.
158. Fushiya, S. Flavonoids from Cleome droserifolia suppress NO production in activated macrophages in vitro / S. Fushiya, Y. Kishi, K. Hattori, J. Batkhuu, F. Takano, A.N. Singab, T. Okuyama // Planta Med. - 1999.- №65.- P.404–407.
159. Garber A. Incretin effects on β-cell function, replication, and mass / A. Garber // Diabetes Care.- 2011.- Vol.34, №2.- P.258-263.
160. Groop, L. Organ-specific autoimmunity and HLA-DR antigens as markers for β-cell destruction in patients with type II diabetes / L. Groop, A. Miettinen, P.H. Groop et al. // Diabets. - 1988. - Vol. 37, №1. - P. 99-103.
161. Govendir, M. Morphometric study of the beta-cell volume of the canine pancreas with consideration on the axis of tissue transaction / M. Govendir, P.J. Canfield, D.B. Church // J. Vet. Med. Sci. - 1999. – Vol.61, №7. - P.737-742.
162. Imat, Y. Restricted expression of galactose. N – acetylgalactosamine – specific macrophage C – type lectin to connective tissue and to metastatic lesions in mouse lung / Y. Imat, Y. Akimoto, S. Mizuochi, K. Kimural, H. Hirano, T. Irimura // Immunology. – 1995. – Vol.86, №4. - P. 591–598.
163. Imberty, A. Conformations of cell surface oligosaccharides and recognition by lectins from pathogens / A. Imberty // International Journal of Experimental Pathology. – 2004. – Vol.85, №4. - P.50–51.
164. Hansen, S.H. The role of taurine in diabetes and the development of diabetic complications / S.H. Hansen // Diab. Metab. Res. Rev. - 2001. - Vol. 17. - P. 330-345.
165. Haspal, H.C. Glucose deprivation and hexose transporter polypeptides of murine fibroblasts / H.C. Haspal, E.W. Wilk, M.T. Birnbaum et al. // J. biol.Chem. - 1986. - Vol. 261. - P. 6778-6789.
166. Hadjiliadis, D. Incidence and prevalence of diabetes mellitus in patients with cystic fibrosis undergoing lung transplantation before and after lung transplantation / D. Hadjiliadis, J. Madill, C. Chaparro, A. Tsang, T. Waddell, L. Singer, M. Hutcheon, S. Keshavjee, T. Elizabeth // Clinical Transplantation. - 2005. - Vol.19, №6. – P. 773–778.
167. Hellman, B.O. The pancreatic β-cell recognition of insulin and sodium on glucose metabolism and insulin release / B.O. Hellman, L.A. Idahe, A. Le Minmark, J. Sehlin, T. Taljedal // J. Biochem. - 1974. - Vol. 138. - P. 33-45.
168. Hosker, J.P. Similar reduction of first- and second-phase B-cell responses at three different glucose Levels in type II diabetes and the effect of gliclazide therapy / J.P. Hosker, A.S. Rudenski, M.A. Burnett et al. // Metabolism. - 1989. - Vol.38, №6. - P. 797-772.

169. Jenning, P.E. Vitamin C metabolites and microangiopathy in diabetes mellitus / P.E. Jennings, S. Chirico, A.F. Jones et al. // Diabetes Rev. - 1987. - Vol. 6. - P. 151-154.
170. Jialal, I. Patogenesis of macroangiopathy in diabetes / I. Jialal, A. Chait // Complications of diabetes mellitus / Eds. B. Draznin et al. - New York. - 1989. - P. 69-75.
171. Johnston, C. β-cell function and insulin sensitivity in nondiabetic HLA-identical siblings of insulin-dependent diabetes / C. Johnston, P. Raghu, D.K. McCulloch et al. // Diabetes. - 1987. - Vol. 36, №7. - P. 829-837.
172. Kahn, S.E. The beta cell lesion in type 2 diabetes: there has to be a primary functional abnormality / S.E. Kahn, S. Zraika, K. M. Utzschneider, R.L. Hull // Diabetologia. – 2009. – Vol. 52, №6. – P.1003-1012.
173. Kaparianos, A. Pulmonary complications in diabetes mellitus / A. Kaparianos, E. Agryropoulou, F. Sampsonas, K. Karkoulias, M. Tsiamita, K. Spiropoulos // Chronic Respiratory Disease. - 2008. - №5. - P. 101-108.
174. Lacy, P.E. Structure and function of the endocrine cell types of the islets // Adv. Metabol. Dis. – 1974. - Vol. 7. - P.171-182.
175. Lacy, P.E. The pancreatic beta cell. Structure and function / P.E. Lacy // New Engl. J. Med. - 1967. - Vol. 276. - P. 187-195.
176. Lieverse A.G. et al. Glycaemic control of Type 2 diabetics with insulin glargine in everyday practice / A.G. Lieverse et al. // Diabetes StoffwHerz.- 2013. - №22. - P. 141-147.
177. Lipsett, M. Beta-cell neogenesis during prolonged hyperglycemia in rats / M. Lipsett, D.T. Finegood // Diabetes. – 2002. – Vol. 51, №6. - P. 1834-1841.
178. Liu, T. In vitro pancreas duodenal homeobox-1 enhances the differentiation of pancreatic ductal epithelial cells intro insulin-producing cells / T. Liu, C.Y. Wang, F. Yu, C.M. Gou et al. // Gastroenterol. – 2007. – Vol. 13, №39. – P. 5232–5237.
179. Matthaei, S. Blood glucose transfer in diabetes mellitus: decreased number of glucose transporters at blood-brain barrier / S. Matthaei, R. Horuk, J.M. Olefsky // Diabetes. - 1986. - Vol. 35, №10. - P. 1181-1184.
180. Marzo, V. The endocannabinoid system in obesity and type 2 diabetes / V. Marzo // Diabetologia. – 2008. – Vol. 51, №8. - P.1356-1367.
181. McDonald, R.J. Alveolar macrophage antioxidants prevent hydrogen peroxide-mediated lung damage / R.G. McDonald, E.M. Berger, J.E. Repine // Am. Rev. Respir. Dis. - 1991. - Vol. 143, №5. - P. 1088-1091.
182. Nauck M.A. Incretin-based therapies for type 2 diabetes mellitus: properties, functions and clinical implication / M.A.Nauck // Am J Med.- 2011.- №124.- P.3-18.
183. Nijveldt, R. J. Flavonoids: a review of probable mechanisms of action and potential applications / R.G. Nijveldt, E.F. van Nood, D. E. C. van Hoorn et al. // Am. J. Clin. Nutr. - 2001. – Vol. 74(4). - P.418-425.
184. Orci, L. A portrait of the pancreatic β-cell. The Minkowski award lecture / L. Orci // Diabetologia. – 1974. - Vol. 10. - P. 1-25.
185. Orci, L. Morphological and biochemical studies of β-cells of fetal rat endocrine pancreas in organ culture. Evidence for proinsulin biosynthesis / L. Orci, A.E. Lambert, Y. Kanazawa, M. Amherdt, C. Rouiller, A.E. Renold // J. Cell Biol. – 1971. - Vol. 50. - P. 565-582.
186. Panzram, G. Mortality and survivaval in type 2 (non-insulin-dependent diabetes mellitus) / G. Panzram // Diabetologia. - 1987. - Vol. 30, №3. - P. 123-131.
187. Peters, K. Expression of stem cell markers and transcription factors during the remodeling of the rat pancreas after duct ligation / K. Peters, R. Panienka, J. Li et al. // Virchows Arch. - 2005. -Vol. 446, №1.- P. 56-63.



188. Phung O.J., Sobieraj D.M., Engel S.S., Rajpathak S.N. Early combination therapy fot the treatment of type 2 diabetes mellitus: systematic review and meta-analysis / O.J. Phung, D.M. Sobieraj, S.S. Engel, S.N. Rajpathak // Diabetes ObesMetab.- 2014.- Vol.16, №5.- P.410-417.
189. Popov, D. Structural and transport property alterations of lung capillary endothelium in diabetes / D. Popov, M. Simionescu // Ital. J. Anat. Embryol. - 2001. – Vol. 106(2 Suppl 1). - P. 405-412.
190. Pukel, C. Destruction of rat islet cell monolayers by cytokines: syngeristic interactions of interfrom-γ, tumor necrosis factor, lymphotoxin and interleukin I / C. Pukel, H. Baquerizo, A. Rabinovitch // Diabetes. - 1988. - Vol. 37. - P. 133 - 136.
191. Ren, S. Impact of antioxidants and HDL on glycated LDL-induced generation of fibrinolytic regulators from yascular endothelial cells / S. Ren, G. X. Shen // ArteriosclerThromb. Vasc. Biol. – 2000. – Vol. 20. - P. 1688-1693.
192. Rice-Evans, CA. The relative antioxidant activities at plant-derived polyphenolic flavonoids / C. A. Rice-Evans, N.G. Miller, P.G. Bolwellet al. // Free Radic. Res. - 1995. – Vol. 22. - P.375-383.
193. Riley, D.J. Damage and repair of lung connective tissue in rats exposed to toxic levels of oxygen / D.J. Riley, M.J. Kramer, J.S. Kerr, C.U. Chae, S. Y. Yu, R. A. Berg // Am. Rev. Respir. Dis. - 1987. - Vol. 135, №2. - P. 441-447.
194. Rooman, I. Gastrin stimulates beta-cell neogenesis and increases islet mass from trans-differentiated but not from normal exocrine pancreas tissue / I. Rooman, J. Lardon, L. Bouwens // Diabetes. - 2002. - Vol. 51, №3. - P. 686-690.
195. Schneider, S. H. Impaired fibrinolytic response to exercise in type II diabetes: effects of exercise and physical training / S.H. Schneider, H.C. Kim, A. K. Khachadurian, W. B. Ruderman // Metabolism. - 1988. - Vol. 37, №10. - P.924-929.
196. Shimoni, Y. Type I and II models diabetes produce different modifications of K+ currents in rat heart: Role of insulin / Y. Shimoni, H.S. Ewart, D. Severson // Physiol. - 1998. – Vol. 507, №2. – P. 485-496.
197. Taylor, R. Pathogenesis of type 2 diabetes: tracing the reverse route from cure to cause / R. Taylor // Diabetologia. – 2008. – Vol. 51, №10. – P. 1781-1789.
198. Tenerz, A. Myocardial infarction and prevalence of diabetes mellitus. Is increased casual blood glucose at admission a reliable criterion for the diagnosis of diabetes? / A. Tenerz, I. Lonnberg, C. Berne et al. // Eur. Heart Dis. – 2001. - №22. - P. 1102-1110.
199. Teta, M. Growth and regeneration of adult β cells does not involve specialized progenitors / M. Teta, M. M. Rankin, S. Y. Long, G. M. Stein, J. A. Kushner // Developmental cell. – 2007. - №12. – P. 817–826.
200. Tielker, D. Pseudomonas aeruginosa lektinLecb is located in the outer membrane and is involved in biofilm formation / D. Tielker // Microbiologi. - 2005. – Vol. 151, №5. – P. 1313–1323.
201. Toso, C. The role of macrophage migration inhibitory factor on glucose metabolism and diabetes / C. Toso, J.A. Emamaullee, S. Merani, F. M. J. Shapiro // Diabetologia. – 2008. – Vol. 51, №11. – P. 1937-1946.
202. Tushuizen, M.E. Pancreatic fat content and beta-cell function in men with and without type 2 diabetes / M.E. Tushuizen, M.C. Bunck, P.G. Pouwels et al. // Diabetes Care. – 2007. - №30. – P. 2916-2921.
203. Vercheval, M. Experimental diabetes impairs rat embryo development during the preimplantation period / M. Vercheval, R. De Hertigh, S. Pamfer // Diabetologia. - 1990. - Vol. 33, №4. - P. 187-194.
204. Vertounnen, J. Flavonoid treatment reduces glycation and lipid peroxidation in experimental diabetic rats / J. Vertounnen, V. van den Enden, L. Simoeus, I. de Leeuw // Phytother Res. – 1994. - №8. - P. 430–432.

205. Veneman T.F., Storms F.E.M.G., Eland I.A., Bouter P.K.P. From insulindetemir to glargine. Effect on glycemic control and psychological wellbeing in patients with diabetes mellitus type 2 in daily practice / T.F. Veneman, F.E.M.G. Storms, I.A. Eland, P.K.P. Bouter // J Diabetes Mellitus.- 2012.- №2.- P.101-108.
206. Veld P., Smeets S. Microscopic anatomy of the human islet of Langerhans / P. Veld, S. Smeets // Dodrecht: Springer Science + Business Media.- 2015.- P.19-37.
207. Wang J.Y., Zhu C., Qian T.W., et al. Extract of black bean peel and pomegranate peel ameliorate oxidative stress induced hyperglycemia in mice / J.Y.Wang, C.Zhu, T.W.Qian, et al // ExpTher Med.- 2014.- doi: 10.3892.
208. Wild, S. Global prevalence of diabetes: estimates for the year 2000 and projections for 2030 / S. Wild, G. Roglic, A. Green et al. // Diabet. Care. – 2004. - №27. – P. 1047-1053.
209. Willams, R. J. Flavonoids: antioxidants or signaling molecules? / R. J. Willams, J. P. Spencer, C. Rice-Evans // Free Radic. Biol. Med. - 2004. – Vol. 36(7). - P. 838-849.
210. Wu, Z. Oxidative stress is mediator of glucose toxicity in insulin-secreting pancreatic islet cell lines / Z. Wu, W. Nicholson, S. M. Knobel et al. // J. Biol. Chem. - 2004. - Vol. 279. - P. 12126-12134.
211. Wu, X. Perinatal surviving is essential for the establishment of pancreatic beta cell mass in mice / X. Wu, L. Wang, S. Schroer, D. Choi, P. Chen, H. Okada, M. Woo // Diabetologia. – 2009. – Vol. 52, №10. – P. 2130–2141.
212. Yoon, J.W. Autoimmune destruction of pancreatic beta cells / J. W. Yoon, H. S. Jun // Am. J. Ther. – 2005. - Vol. 12, №6. - P. 580–591.
213. Yuji K., Sakaida H., Kai T., et al. Effect of dietary blueberry (vacciniumasheireade) leaves on serum and hepatic lipid levels in rats / K.Yuji, H.Sakaida, T.Kai, et al. // Journal of Oleo Science.- 2013.- Vol.62, №2.- P.89-96.
214. Zimmet, P. An exuberance in the prevalence of diabetes mellitus and the threat of the epidemic of this illness in the future / P. Zimmet // Medikografiya. - 1999. – T. 21,Vol. 62, №4. - P.7-15.
215. Zanchetti, A. Antihypertensive treatment in patients with type-2 diabetes mellitus: what guidance from recent controlled randomized trials? / A. Zanchetti, L.M. Ruilope // Hypertens. - 2002. - Vol. 20. - P. 2099-2110.

***Принятые сокращения:***

*СД - сахарный диабет*
*ПОЛ - перекисное окисление липидов*
*ДКВ - дигидрокверцетин*
*Вк - В-клетка*
*Пп - перикапиллярное пространство*
*ВП - выводные протоки*
*Эв - эластические волокна*
*ИОЗГ - инсулинопосредованный захват глюкозы*
*ИНОЗГ - инсулиннеопосредованный захват глюкозы*



## ОГЛАВЛЕНИЕ

**Введение**

ГЛАВА 1. **Обоснование применения модели экспериментальной гипергликемии у крыс в исследованиях**……..……11

ГЛАВА 2. **Морфофункциональная характеристика островков поджелудочной железы**
Общий план строения островков поджелудочной железы ……15
Характеристика В-клеток …….....……16
Регенерация инсулоцитов ……..…….....……18
Краткая характеристика биосинтеза инсулина ……...……20
Характеристика А-клеток …….....……23
Характеристика других клеток островков …….....…..24
Гипергликемия и ее значение в развитии
осложнений сахарного диабета…….....……26
Морфологические изменения поджелудочной железы
при клинической и экспериментальной гипергликемии….....28
Краткие сведения о патогенезе сахарного диабета……29
Ангиопатии ……..….….....31

ГЛАВА 3. **Гистологическая, гистохимическая, электронно-микроскопическая и морфометрическая характеристика островков поджелудочной железы крыс**
Морфофункциональная характеристика островков
поджелудочной железы у интактных крыс ……..…….....……34
Морфофункциональная характеристика
островков поджелудочной железы у крыс в эксперименте .....……37
При гипергликемии в течение 8 недель
При гипергликемии в течение 16 недель. .....……51
Дигидрокверцетин и его роль в коррекции
осложнений гипергликемии и сахарного диабета……..... 61
При гипергликемии на фоне введения дигидрокверцетина
в течение 8 недель …….....……64
При гипергликемии на фоне введения дигидрокверцетина
в течение 16 недель…….....…..……70

ГЛАВА 4. **Гистологическая, гистохимическая, электронно-микроскопическая и морфометрическая характеристика ткани лёгкого крыс**

Морфофункциональная характеристика легкого ...……..…….....79
Изменения в легком при гипергликемии и сахарном диабете …….84
Морфофункциональная характеристика легкого у интактных крыс...87
Морфофункциональная характеристика легкого крыс в эксперименте при гипергликемии в течение 8 недель ……91
Морфофункциональная характеристика легкого крыс в эксперименте при гипергликемии в течение 16 недель …….....……99
Морфофункциональная характеристика легкого крыс в эксперименте при гипергликемии на фоне введения дигидрокверцетина в течение 8 недель …….....……..…109
Морфофункциональная характеристика легкого крыс в эксперименте при гипергликемии на фоне введения дигидрокверцетина в течение 16 недель …….....……...…….……114

ГЛАВА 5. **Биохимические показатели периферической крови и ткани лёгкого крыс в различные сроки при гипергликемии на фоне введения дигидрокверцетина**

Гликемические показатели периферической крови ……..…….119
Окислительный стресс и его роль при гипергликемии ……...…120
Уровень реакций перекисного окисления липидов (ПОЛ) при гипергликемии и на фоне применения дигидрокверцетина
В периферической крови ……..……..……..123
В ткани лёгкого …….....……..……..125
Заключение……130
Литература…….....…….....132
Принятые сокращения ……....……144
Оглавление…….....……..145

Подписано в печать ??.??.2017 г. Бумага офсетная. Печать офсетная.
Гарнитура: Times New Roman, Arial Cyr. Формат 60x84/16.
Усл. печ. листов 8,5. Тираж ??? экз. Заказ Р-16-1435. 2017 г.
Отпечатано в «ИПК «ОДЕОН», 675000, Амурская область,
г. Благовещенск, ул. Вокзальная, 75, тел. 51-75-75.